Belügyminisztérium – Egészségügyi Államtitkárság
EGÉSZSÉGÜGYI SZAKMAI KOLLÉGIUM

Egészségügyi szakmai irányelv-
Szájgarat daganatok

Típusa:	Klinikai egészségügyi szakmai irányelv
Azonosító:	002150
Megjelenés dátuma:	2023. október 25.
Érvényesség időtartama:	megjelenést követő 3 évig érvényes
Kiadja:	Belügyminisztérium
Megjelenés helye	
Nyomtatott verzió:	Egészségügyi Közlöny
Elektronikus elérhetőség:	https://kollegium.aeek.hu

TARTALOMJEGYZÉK

I. IRÁNYELVFEJLESZTÉSBEN RÉSZTVEVŐK ... 3

II. ELŐSZÓ ... 4

III. HATÓKÖR ... 4

IV. MEGHATÁROZÁSOK ... 5

1. Fogalmak ... 5

2. Rövidítések ... 5

3. Bizonyítékok szintje ... 6

4. Ajánlások rangsorolása ... 6

V. BEVEZETÉS ... 7

1. A témakör hazai helyzete, a témaválasztás indoklása ... 7

2. Felhasználói célcsoport ... 7

3. Kapcsolat a hivatalos hazai és külföldi szakmai irányelvekkel ... 7

VI. AJÁNLÁSOK SZAKMAI RÉSZLETEZÉSE ... 9

VII. JAVASLATOK AZ AJÁNLÁSOK ALKALMAZÁSÁHOZ ... 20

1. Az alkalmazás feltételei a hazai gyakorlatban ... 20

2. Alkalmazást segítő dokumentumok listája ... 21

3. A gyakorlati alkalmazás mutatói, audit kritériumok ... 21

VIII. IRÁNYELV FELÜLVIZSGÁLATÁNAK TERVE ... 21

IX. IRODALOM ... 22

X. FEJLESZTÉS MÓDSZERE ... 23

1. Fejlesztőcsoport megalakulása, a fejlesztési folyamat és a feladatok dokumentálásának módja ... 23

2. Irodalomkeresés, szelekció ... 23

3. Felhasznált bizonyítékok erősségének, hiányosságainak leírása (kritikus értékelés, „bizonyíték vagy ajánlás mátrix”), bizonyítékok szintjének meghatározási módja ... 23

A leírt bizonyítékok erőssége a nemzetközi szakmai ajánlásokban feltüntetett erősségnek felelnek meg. ... 23

4. Ajánlások kialakításának módszere ... 23

5. Véleményezés módszere ... 23

6. Független szakértői véleményezés módszere ... 23

X. MELLÉKLET ... 24

1. Alkalmazást segítő dokumentumok ... 24

I. IRÁNYELVFEJLESZTÉSBEN RÉSZTVEVŐK

Társszerző Egészségügyi Szakmai Kollégiumi Tagozat(ok):

1. Fül-orr-gégészet Tagozat
Prof. Dr. Lujber László PhD., audiológus. fül-orr-gégegyógyászat szakorvosa, elnök, társszerző

Fejlesztő munkacsoport tagjai:
Prof. Dr. Tamás László, foniáter, audiológus. fül-orr-gégegyógyászat szakorvosa, társszerző
Dr. Dános Kornél PhD., fül-orr-gégegyógyászat szakorvosa, társszerző
Dr. Birtalan Ede PhD., fül-orr-gégegyógyászat szakorvosa, társszerző
Dr. Prekopp Péter, fül-orr-gégegyógyászat szakorvosa, klinikai onkológus, társszerző

2. Onkológia és sugárterápia Tagozat
Prof. Dr. Polgár Csaba, klinikai onkológus, sugárterápiás szakorvos, elnök, társszerző

Fejlesztő munkacsoport tagjai:
Prof. Dr. Oberna Ferenc PhD., klinikai onkológus, szájsebész, fül-orr-gégegyógyászat szakorvosa, fog- és szájbetegségek szakorvosa, arc-állcsont-szájsebész, dento-alveoláris sebész, orális implantológus, társszerző
Dr. med. habil. Takácsi-Nagy Zoltán PhD., klinikai onkológus, sugárterápiás szakorvos, társszerző
Dr. med. habil. Hitre Erika PhD., klinikai onkológus, belgyógyász, klinikai farmakológus, társszerző

Véleményező Egészségügyi Szakmai Kollégiumi Tagozat(ok):

1. Háziorvostan Tagozat
Dr. Szabó János, háziorvos, elnök, véleményező

2. Fog- és szájbetegségek Tagozat
Prof. Dr. Hermann Péter, fog- és szájbetegségek szakorvosa, konzerváló fogászat és fogpótlástan szakorvosa, parodontológus, elnök, véleményező

3. Patológia Tagozat
Prof. Dr. Kiss András, DSc., molekuláris genetikai diagnosztika, patológia, citopatológia szakorvosa, elnök, véleményező

4. Radiológia Tagozat
Prof. Dr. Battyáni István PhD., Med. Habil. radiológia szakorvosa, elnök, véleményező

„Az egészségügyi szakmai irányelv készítése során a szerzői függetlenség nem sérült."

„Az egészségügyi szakmai irányelvben foglaltakkal a fent felsorolt egészségügyi szakmai kollégiumi tagozatok dokumentáltan egyetértenek."

Az irányelvfejlesztés egyéb szereplői

Betegszervezet(ek) tanácskozási joggal:
Nem kerültek bevonásra.

Egyéb szervezet(ek) tanácskozási joggal:
Nem kerültek bevonásra.

Szakmai társaság(ok) tanácskozási joggal:
1. Magyar Fej-Nyaki Onkológiai Társaság

Független szakértő(k):
Nem kerültek bevonásra.

II. ELŐSZÓ

A bizonyítékokon alapuló egészségügyi szakmai irányelvek az egészségügyi szakemberek és egyéb felhasználók döntéseit segítik meghatározott egészségügyi környezetben. A szisztematikus módszertannal kifejlesztett és alkalmazott egészségügyi szakmai irányelvek, tudományos vizsgálatok által igazoltan, javítják az ellátás minőségét. Az egészségügyi szakmai irányelvben megfogalmazott ajánlások sorozata az elérhető legmagasabb szintű tudományos eredmények, a klinikai tapasztalatok, az ellátottak szempontjai, valamint a magyar egészségügyi ellátórendszer sajátságainak együttes figyelembevételével kerülnek kialakításra. Az irányelv szektorsemleges módon fogalmazza meg az ajánlásokat. Bár az egészségügyi szakmai irányelvek ajánlásai a legjobb gyakorlatot képviselik, amelyek az egészségügyi szakmai irányelv megjelenésekor a legfrissebb bizonyítékokon alapulnak, nem pótolhatják minden esetben az egészségügyi szakember döntését, ezért attól indokolt esetben dokumentáltan el lehet térni.

III. HATÓKÖR

Egészségügyi kérdéskör:	A szájgarati/középgarati (oropharynx/mesopharynx) rákok diagnosztikai és terápiás, illetve utánkövetési teendői; Az ismeretlen kiindulású laphámrákok nyaki áttéteinek diagnosztikai és terápiás teendői.
Ellátási folyamat szakasza(i):	Diagnózis, terápia, utánkövetés/gondozás.
Érintett ellátottak köre:	Azon betegek, akiknél felmerül szájgarati daganat gyanúja – orvosi vizsgálat (pl. szűrés) során; Azon betegek, akiknél szájgarati daganat igazolódik; Azon betegek, akiknél laphámrák-típusú nyaki nyirokcsomó-áttét igazolódik és fizikális vizsgálattal nem merül fel primer daganat a fej-nyaki régióban; Nem tartozik ezen ajánlás tárgykörbe a hematológiai betegségek, bőr-eredetű daganatok, ill. lágyrész daganatok (szarkómák) diagnosztikája és terápiája.
Érintett ellátók köre **Szakterület:**	0600 fül-orr-gégegyógyászat 1700 arc-állcsont-szájsebészet 1201 sugárterápia 1200 klinikai onkológia 1300 fogászati ellátás 6301 háziorvosi ellátás 5401 patológia és kórszövettan 5301 teljeskörű ultrahang diagnosztika 6503 PET-CT 5108 CT diagnosztika 5109 MRI
Ellátási forma:	A1 alapellátás J1 járóbeteg szakellátás, szakrendelés F1 aktív fekvőbeteg-szakellátás, aktív fekvőbeteg- ellátás D1 diagnosztika
Progresszivitási szint:	I-III. progresszivitási szint
Egyéb specifikáció:	Nincs.

IV. MEGHATÁROZÁSOK

1. Fogalmak

Szájgarat/Középgarat: Görögül *oropharynx*/*mesopharynx* a garatnak a középső szakasza, amely magában foglalja a lágyszájpadot (*palatum molle*), nyelvcsapot (*uvula*), szájpad mandulákat (*tonsilla palatina*), a mandulaágyakat (*fossa tonsillaris*), a nyelvgyök-mandula áthajlást (*junctio tonsillo-lingualis)*, a nyelv hátsó harmadát képező nyelvgyököt (*radix linguae*), garatíveket (*arcus palatoglossus* és *palatopharyngeus*) és a vallekulákat (*valleculae glossoepiglotticae*), valamint a hátsó garatfal középső harmadát.

Onko-team: Olyan multidiszciplináris bizottság, amely az ide vonatkozó jogszabályoknak megfelelően rendszeresen ülésezik (kívánatos, hogy legalább hetente 1 alkalommal), tagjai az adott szakterület műtéti ellátásáért felelős sebész (jelen esetben fül-orr-gégész/arc-állcsont-szájsebész/) klinikai onkológus, sugárterápiás szakember, képalkotó diagnosztika szakembere (radiológia és/vagy nukleáris medicina), patológus, pszichológus, illetve minden, az adott beteg sikeres terápiájáért felelős szakember. Az onko-team ülés történhet személyes részvétellel, illetve telemedicinális úton is. Kiemelendő, hogy az onko-team terápiás javaslatot tesz, a végleges terápiás döntés a beteg tájékozott beleegyezésével születik.

14-napos szabály: 2015. június 1. napját követően a rosszindulatú daganatos kórkép megalapozott klinikai gyanúja esetén a CT, MRI egészségügyi ellátást nyújtó szolgáltató a szükséges képalkotó diagnosztikai vizsgálatot a beutaló kiállításának napjától számított 14 napon belül köteles elvégezni.

Budapesti onkológiai program: 2020 novemberétől életbe lépett a daganat gyanúval beutalt betegek esetében a 7+3 napos szabály, vagyis az, hogy 7 napon belül a vizsgálatot elvégzik és további 3 nap alatt a felvétel leletezése is megtörténik.

Nagy labor: Vérkép, vese-, és májfunkció, ionok, véralvadás meghatározása.

Vastagtű biopszia: Nagy átmérőjű tűvel nyert, kórszövettani vizsgálatra alkalmas szövethenger vételezése.

Hopkins kritériumok: A CRT utáni PET-CT vizsgálatok pozitív és negatív kategóriákba sorolhatók a primer tumor, a nyak jobb és bal oldala illetve a teljes kiértékelés alapján. Amennyiben az eredmény 3 vagy kisebb, a vizsgálatot reziduális tumor szempontjából negatívnak tekintjük; amennyiben 4 vagy 5, reziduális tumor véleményezhető. Új lézió esetén progresszív betegségről beszélünk.

2. Rövidítések

AJCC - American Joint Committee on Cancer, Amerikai Egyesült Rákbizottság
ASCO - American Society of Clinical Oncology, Amerikai Klinikai Onkológiai Társaság
BSC - Best supportive care
CPS - Combined Positive Score: (PD-L1 pozitív tumorsejtek száma + PD-L1 pozitív immunsejtek száma)/viabilis tumorsejtek száma x 100
CRT - Chemoradiation, kemoradioterápia
CT - Computed tomography, komputertomográfia
CUP - Cancer of Unknown Primary, ismeretlen kiindulású primer daganat
ECOG - Eastern Cooperative Oncology Group
EHNS - European Head and Neck Society, Európai Fej-Nyaki Onkológiai Társaság
ESMO - European Society for Medical Oncology, Európai Klinikai Onkológiai Társaság
FDG PET-CT - [18F]-fluorodeoxyglucose pozitronemissziós tomográfia-computer tomográfia
FNAB/FNAC - fine-needle aspiration biopsy/ fine-needle aspiration cytology, vékonytű aspirációs biopszia
Gy - Gray
HPV - Humán papillomavírus
IMRT - Intensity-modulated radiation therapy, Intenzitásmodulált sugárterápia
ISH - In situ hybridization, In szitu hibridizáció
MRI - Magnetic resonance imaging, mágneses rezonancia képalkotás
NCCN - National Comprehensive Cancer Network
ND - nyaki disszekció
p16 - Tumor szupresszor fehérje, a CDKN2A gén terméke, a HPV asszociált daganatok jól alkalmazható „helyettesítő” markere

PCR - Polymerase Chain Reaction, Polimeráz láncreakció
PD-L1 - Programmed death ligand 1, programozott sejthalál ligand 1
PET-CT - Pozitronemissziós tomográfia-komputertomográfia
R0, R1, R2 reszekció: A daganat sebészi eltávolításának teljességét mutató jelző, R0 esetben nem marad vissza daganatszövet a műtéti területen (szövettani vizsgálat alapján a reszekciós szélek tumormentesek), R1 esetben mikroszkópikus méretű daganatszövet marad vissza (a szövettani vizsgálat alapján a daganatsejtek elérik a reszekciós felszínt), R2 esetben makroszkópos méretű daganatszövet marad vissza, amelyet az operáló orvos észlel
R/M - Recidív/ metasztatikus
RT - Radioterápia
SIB - Simultaneous integrated boost, Szimulált integrált boost besugárzás technika (sugaras résznél)
SLNB - Sentinel lymphnode biopsy, szentinel nyirokcsomó biopszia
TLM - Transoral laser surgery. transzorális lézersebészet
TNM - Tumor, Node, Metastasis, Primer tumor, nyirokcsomóáttét, távoli áttét
TORS - Transoral robotic surgery, transzorális robotsebészet
TOUSS - TransOral UltraSonic Surgery, transzorális ultrahang-sebészet
TPS - Tumor Proportion Score: PD-L1 pozitív tumorsejtek száma / viabilis tumorsejtek száma x 100
UH - ultrahang
UICC - Union for International Cancer Control, Nemzetközi Rákellenes Unió
VMAT - Volumetric Modulated Arc Therapy, Volumetrikus ívterápia

3. Bizonyítékok szintje

Jelen értekezés tárgyát képező egészségügyi szakmai irányelvben alkalmazott bizonyítékok szintje az alábbiak szerint lett meghatározva. [1]

I	A bizonyíték legalább egy randomizált, kontrollált klinikai vizsgálatból származik, amely jó módszertani minőséggel bír (kicsi a statisztikai torzítás lehetősége) vagy jól szervezett, randomizált, homogén vizsgálatok metaanalízisén alapuló bizonyíték.
II	Kis esetszámú randomizált vizsgálatok vagy alacsonyabb módszertani minőségű nagyobb randomizált vizsgálatok (felmerül a statisztikai torzítás lehetősége) vagy az előbbi vizsgálatok metaanalízise vagy kimondottan heterogén vizsgálatok metaanalízie a bizonyíték alapja.
III	Prospektív kohorsz vizsgálatok.
IV	Retrospektív kohorsz vizsgálatok vagy eset-kontroll tanulmányok.
V	Kontrollcsoport nélküli tanulmányok, esettanulmányok, szakértői vélemény.

4. Ajánlások rangsorolása

Jelen értekezés tárgyát képező egészségügyi szakmai irányelvben alkalmazott ajánlások rangsorolása az alábbiak szerint lett meghatározva. [1]

A	Erős bizonyíték a jelentős klinikai előnnyel járó hatásosságra, erősen javasolt.
B	Erős vagy közepes bizonyíték a hatásosságra, mely korlátozott klinikai előnnyel bír, általában javasolt.
C	Elégtelen bizonyíték a hatásosságra vagy a klinikai előny a rizikóhoz illetve a potenciális hátrányhoz mérhető (nemkívánatos esemény, költségek, stb.), választható.
D	Mérsékelt bizonyíték a hatástalanságra vagy a nemkívánatos kimenetelre, általában nem javasolt.
E	Erős bizonyíték a hatástalanságra vagy a nemkívánatos kimenetelre, nem javasolt.

V. BEVEZETÉS

1. A témakör hazai helyzete, a témaválasztás indoklása

Magyarországon éves szinten 800-1300 közötti új szájgarati laphámrákot diagnosztizálnak a Nemzeti Rákregiszter adatai alapján, amellyel hazánk a legmagasabb incidenciájú országok közé tartozik [2]. Sajnálatos módon hazánkban nemcsak az előfordulás, de a daganat okozta mortalitás is kiemelkedő. A téma aktualitását aláhúzza, hogy míg a legtöbb daganattípus előfordulási gyakorisága stagnál, illetve csökken, addig a szájgarati daganatok incidenciája világszerte növekszik [2]. Etiológiáját tekintve a betegség kialakulásáért a dohányzás és alkoholfogyasztás mellett a *humán papillomavírus* (HPV) tehető felelőssé, ez utóbbi felelős az incidencia rapid növekedéséért: az oropharynx daganatainak egyre nagyobb százalékát okozza a HPV fertőzés, egyes országokban 60% feletti ezen daganatok HPV-pozitivitási aránya [3, 4]. A HPV asszociáció a szájgarati laphám daganatok biológiai viselkedését nagyban meghatározza, ezért a HPV fertőzöttség fennállása a prognózist is befolyásolja (a HPV-asszociált daganatok prognózisa és terápiára adott válasza kedvezőbb), a közeljövőben ennek terápiás konzekvenciái is várhatók. A HPV-kimutatás egyszerű, költséghatékony módja a p16 immunhisztokémia elvégzése: a p16-pozitív daganatok 80-90%-a HPV pozitív [3]. A szájgarati laphámrákok stádiumbeosztása is eltér a p16 pozitív, illetve a p16 negatív tumorok tekintetében. A HPV asszociált oropharyngeális rákok prognózisa jobb.

Az oropharynx nyirok ellátása nagyon gazdag, emiatt a primer tumor 15-75%-ban ad a nyaki régiókba metasztázist. Ez azt jelenti, hogy primer laphám eredetű szájgarat daganat esetén a nyaki regionális nyirokcsomókat minden esetben szükséges kezelni primer tumorstátusztól függetlenül.

Bilaterális nyirokelvezetéssel rendelkező régiók: a nyelvgyök, lágyszájpad, hátsó garatfal. Egyoldali nyirokelvezetéssel rendelkező régió: tonsilla palatina. Ennek ismerete fontos, mivel a terápia az egyes lokalizációkban eltér egymástól.

Ezen felül, a fej-nyaki daganatok tünetei közül gyakran a nyaki áttét jelenik meg legelőször, és amennyiben egyértelmű primer tumorra utaló eltérés nem látható fizikális vizsgálattal a fej-nyak régióban, komoly diagnosztikai nehézséget okoz. Ezen esetek jelentős százalékában a későbbiekben a szájgarat területén kerül felfedezésre a primer daganat, emiatt jelen egészségügyi szakmai irányelvnek mindenképpen tárgyát kell, hogy képezze az úgynevezett *ismeretlen kiindulású primer daganat nyaki áttétének* kivizsgálása/ellátása.

Kiemelendő, hogy az utóbbi években mind a diagnosztikára, mind pedig a terápiára vonatkozó nemzetközi ajánlásokban jelentős változások történtek, emellett hazánkban is számos intézkedés született az elmúlt időszakban, amely kedvezően befolyásolja e betegcsoport diagnosztikáját és terápiáját, ezek közül kiemelendő az iskoláskorú fiúgyermekek HPV-oltásának rendszerszintű bevezetése, a diagnózishoz/stádium meghatározáshoz szükséges képalkotó vizsgálatok idejének szabályozása (14-napos szabály, budapesti onkológiai program), illetve a sugárterápiás intézeteket érintő fejlesztések.

2. Felhasználói célcsoport

Az egészségügyi szakmai irányelv célja, hogy támpontot adjon a szájgarati daganatos, illetve CUP-tüneteivel jelentkező betegek kivizsgálásában/ellátásában dolgozó szakembereknek, ezáltal csökkenjen a diagnózisig, valamint a terápiáig eltelt idő, egységes elvek szerint kerüljenek ellátásra az érintett betegek, összességében javuljon a betegek várható élettartama és életminősége.

3. Kapcsolat a hivatalos hazai és külföldi szakmai irányelvekkel

Egészségügyi szakmai irányelv előzménye:

Hazai egészségügyi szakmai irányelv ebben a témakörben még nem jelent meg.

Kapcsolat külföldi szakmai irányelv(ek)kel:

Jelen irányelv az alábbi külföldi irányelvek ajánlásainak adaptációjával készült.

Az egészségügyi szakmai irányelv fejlesztése során elsősorban az Európai Fej-Nyak Társaság és Európai Onkológiai társaság (EHNS és ESMO) által írt szakmai ajánlások, valamint az amerikai NCCN (National

Comprehensive Cancer Network) és ASCO (American Society of Clinical Oncology) szakmai ajánlásai kerültek adaptálásra [5, 6].

Szerző(k): **Cím:** **Tudományos szervezet:** **Megjelenés adatai:** **Elérhetőség:**	Koyfman SA, Ismaila N, Crook D, D'Cruz A, Rodriguez CP, Sher DJ, et al. Management of the Neck in Squamous Cell Carcinoma of the Oral Cavity and Oropharynx: ASCO Clinical Practice Guideline. ASCO - American Society of Clinical Oncology Journal of Clinical Oncology. 2019;37(20):1753-74. https://pubmed.ncbi.nlm.nih.gov/30811281/
Szerző(k): **Cím:** **Tudományos szervezet:** **Megjelenés adatai:** **Elérhetőség:**	Pfister DG, Spencer S, Adelstein D, Adkins D, Brizel DM, Bruce JY, et al. Head and Neck Cancers, Version 3.2021, NCCN Clinical Practice Guidelines in Oncology. NCCN - National Comprehensive Cancer Network Journal of the National Comprehensive Cancer Network : JNCCN. 2021. https://pubmed.ncbi.nlm.nih.gov/32634781/
Szerző(k): **Cím:** **Tudományos szervezet:** **Megjelenés adatai:** **Elérhetőség:**	Shah JP, Patel, S. G., Singh, B. Wong R. Jatin Shah's head and neck surgery and oncology, Fifth Edition. Shah JP, editor: Elsevier; 2020. 451 p. -
Szerző(k): **Cím:** **Tudományos szervezet:** **Megjelenés adatai:** **Elérhetőség:**	Nekhlyudov L, Lacchetti C, Siu LL. Head and Neck Cancer Survivorship Care Guideline: American Society of Clinical Oncology Clinical Practice Guideline Endorsement Summary. ASCO - American Society of Clinical Oncology Journal of Oncology Practice. 2018;14(3):167-71. https://pubmed.ncbi.nlm.nih.gov/29257719/
Szerző(k): **Cím:** **Tudományos szervezet:** **Megjelenés adatai:** **Elérhetőség:**	Machiels JP, René Leemans C, Golusinski W, Grau C, Licitra L, Gregoire V. Squamous cell carcinoma of the oral cavity, larynx, oropharynx and hypopharynx: EHNS-ESMO-ESTRO Clinical Practice Guidelines for diagnosis, treatment and follow-up. Ann Oncol. 2020 Nov;31(11):1462-1475. doi: 10.1016/j.annonc.2020.07.011. https://pubmed.ncbi.nlm.nih.gov/33239190/

Kapcsolat hazai egészségügyi szakmai irányelv(ek)kel

Jelen irányelv nem áll kapcsolatban más hazai egészségügyi szakmai irányelvvel.

VI. AJÁNLÁSOK SZAKMAI RÉSZLETEZÉSE

A szájgarati daganatok diagnózisa

A szájgarati daganatok leggyakoribb tünetei: nyelési nehezítettség/fájdalom, egyoldali, fülbe sugárzó fájdalom, nyaki duzzanat, vérköpés, bűzös lehelet, hangképzési zavarok (rekedtség), előrehaladott állapotban fulladásos panaszok.

Ajánlás1

Nyelési nehezítettség/fájdalom, egyoldali, fülbe sugárzó fájdalom, nyaki duzzanat, vérköpés, bűzös lehelet, hangképzési zavarok, fulladásos panaszok 3 hétnél tovább tartó fennállása esetén az alapellátó intézményeknek szakellátó (fül-orr gégészeti vagy fej-nyaksebészeti) intézménybe szükséges utalnia a beteget [6]. (A, IV)

Ajánlás2

A szakellátó intézményekben a kivizsgálás részeként az alábbiakat szükséges elvégezni (A, IV):

- Anamnézisfelvétel (alkoholfogyasztás, dohányzás, társbetegségek, rendszeresen szedett gyógyszerek);
- Anamnézisfelvételnél javasolt rákérdezni a páciens, és esetleges partnerének ismert genitális HPV fertőzöttségére, illetve HPV-asszociált elváltozásaikra;
- fizikális vizsgálat, videoendoszkópia;
- általános állapot felmérése, lehetőség szerint ECOG-skálán;
- laborvizsgálat („nagy labor”, szükség esetén a társbetegségek által megkívánt célzott laborvizsgálatok, kiemelendő azonban, hogy jelenleg rutinszerűen alkalmazott keringő tumormarker a szájgarati daganatok esetében nem érhető el);
- fogászati felmérés/fogászati vizsgálatra irányítás; cariológiai ás parodontológiai szanálás, ill. a reménytelen prognózisú fogak eltávolítása a későbbi oszteoradionekrózis megelőzése céljából, fogpótlások felülvizsgálata;
- betegedukáció az esetlegesen szükséges sugárkezelést követően kialakult szájszárazság okozta carieshajlam irányában, ill. a parodontális elváltozások megelőzése céljából
- fulladás/fenyegető fulladás kizárása, szükség esetén légút biztosítása;
- fogyást okozó nyelési panasz kizárása/táplálás rendezésének megkezdése;
- fájdalom felmérése, szükség esetén adekvát fájdalomcsillapító terápia beállításának megkezdése;
- primer daganatból történő szövetminta vétele/előkészítés megkezdése szövetminta vételére; Szövetminta vételére és a pontos kiterjedés megítélésére a vizsgálat és biopszia altatásban is elvégezhető;
- nyaki teriméből (annak fennállása esetén) lehetőség szerint ultrahang-vezérelt vékonytű aspirációs citológiai mintavétel, ha ez nem megoldható, úgy vastagtű biopszia elvégzésének megszervezése (nyílt biopszia nyaki teriméből szigorúan tilos).

1. táblázat: Az ECOG teljesítmény státusz 5 fokozata [7]

0 = normál állapot, teljes, korlátozás nélküli aktivitás
1 = tünetek jelentkeznek, a megerőltető fizikai tevékenységekben korlátozott, de ülő jellegű munkákat vagy az otthoni feladatokat képes ellátni,
2 = mozgásképes, s önellátásra képes, de munkára nem; az idő több mint 50 százalékában aktív, éber
3 = önellátásában is korlátozott, az idő kevesebb, mint 50 százalékában aktív
4 = teljesen magatehetetlen, önellátásra nem képes, ágyhoz kötött
5 = halál

Ajánlás3

Amennyiben szájgarati laphámrák alapos gyanúja merül fel, illetve a biopszia laphámrákot igazol, úgy a stádiumbeosztáshoz szükséges képalkotó vizsgálatokat mihamarabb, lehetőség szerint a „14-napos szabály” alkalmazásával el kell végeztetni. (A, IV)

Az alkalmazható képalkotó eljárások:

- Primer tumor/nyaki áttét megítélésére kontrasztanyagos nyaki lágyrész MRI preferált, amennyiben ez nem érhető el/nem végezhető, a nyaki lágyrész CT-vizsgálat is elfogadható, amennyiben a kontrasztanyag adásának kontraindikációja nem áll fenn.
- Távoli áttét kizárására minimum mellkas CT vizsgálat szükséges (valamint intraabdominális térfoglalás kizárására min. hasi UH), de FDG-PET- CT vizsgálat preferált [6].
- Nyaki ultrahang vizsgálat, a nyirokcsomó metasztázis jelenlétének megerősítésére ultrahang vezérelt vékonytű aspirációs mintavétel.

Ajánlás4

Ismeretlen kiindulású primer tumor nyaki áttéte esetén, amennyiben fizikális vizsgálattal a primer folyamat nem látható, úgy javasolt FDG-PET CT elvégzése, amelyet adminisztratív szempontból onko-team kezdeményez, és adja fel a vizsgálati kérést [4]. (B, II)

Ajánlás5

A szájgaratban lévő primer daganatból vett szövetminta hisztopatológiai feldolgozása során p16 immunhisztokémiai vizsgálat elvégzése szükséges. Egyéb lokalizációjú fej-nyaki daganat p16 immunhisztokémiai vizsgálata nem szükséges [6]. A multiparametrikus MRI (MP-MRI), mely anatómiai és funkcionális méréseket alkalmaz, a fej-nyak régióban primer tumor kimutatására FDG-PET/CT-vel megegyező pontosságú, előnye, hogy a lokális státust részletesen kimutatja, igaz, nem nyújt teljes test információt (A, I)

Ajánlás6

Ismeretlen kiindulású primer daganat nyaki áttétének vékonytű aspirációs citológiai vagy vastagtű biopsziás mintáján p16 immuncitokémiai/immunhisztokémiai vizsgálat elvégzése szükséges, ennek pozitivitása esetén a HPV státuszról PCR vagy ISH vizsgálattal kell meggyőződni. HPV-negativitás esetén az Epstein-Barr vírus örökítőanyagának kimutatása PCR-rel megfontolandó [6]. (A, III)

Ajánlás7

Kiújuló/távoli áttétes betegség esetén a PD-L1 expresszió immunhisztokémiai meghatározása szükséges (elsővonalbeli kezelésnél CPS, másodvonalbeli kezelésnél TPS érték). A törzskönyvezés alapját képező klinikai vizsgálatoknál használt antitest klónokat javasolt alkalmazni. (B, II)

Ajánlás8

A szájgarati daganatok szövettani diagnózisánál a többi fej-nyaki daganathoz hasonlóan az aktuálisan elérhető WHO klasszifikációnak megfelelő megnevezéseket kell alkalmazni (Az ajánlás megírásakor 2023-ben a 5. verzió alkalmazandó) [6, 8]. (A, III)

Ajánlás9

A tényleges diagnózis, valamint a stádiummeghatározás a szövettani eredmény, képalkotó vizsgálatok, valamint fizikális vizsgálat együttese alapján állítható fel. Ezek birtokában az aktuálisan elérhető legújabb UICC (vagy AJCC) TNM-beosztás alapján szükséges a pontos stádiumot meghatározni (Az ajánlás megírásakor, 2021-ben az aktuálisan elérhető legújabb verzió a 8. kiadás). (A, I)

Ajánlás10

A diagnózis felállításakor a Nemzeti Rákregiszterbe szükséges jelenteni az esetet, a lokalizáció és a TNM pontos feltüntetésével. A Nemzeti Rákregiszterről bővebb információ a https://onkol.hu/nemzeti-rakregiszter/ oldalon érhető el [5]. (B, III)

Ajánlás11

Az ide vonatkozó rendeletnek megfelelően a beteg klinikai adatait, a diagnózis felállítását követen a lehető legrövidebb idő alatt, de legfeljebb 21 napon belül az onko-team elé kell vinni. Ez az idő legfeljebb 30 napra meghosszabbítható. A terápia meghatározása a beteggel együtt, az onko-team javaslata alapján történik. (A, I)

Ajánlás12

Az onko-team résztvevői az adott szakterület műtéti ellátásáért felelős sebész (jelen esetben fül-orr-gégész/arc-állcsont-szájsebész/), klinikai onkológus, sugárterápiás szakember, képalkotó diagnosztika

szakembere (radiológia és/vagy nukleáris medicina), patológus, illetve minden, az adott beteg sikeres terápiájáért felelős szakemberből kell, hogy álljon. [7, 10]. (A, III)

A szájgarati daganatok terápiája

Ajánlás13
Az ellátás történjen fej-nyaki daganatos betegeket kiemelten kezelő intézményben. A kezelő intézmény betegforgalma erős és szignifikáns prognosztikai faktor a beteg sikeres terápiájában [6, 10]. Az egyéb fej-nyaki daganatokhoz hasonlóan javasolt a szájgarati daganatos betegek klinikai vizsgálatba történő bevonása. (A, II)

A korai stádiumú daganatok terápiája

Korainak tekinthető a **cT1-2 cN0 cM0** p16-negatív és p16-pozitív szájgarati daganat.

Ajánlás14
Törekedni kell arra, hogy a korai szájgaratrák kezelése történjen egy terápiás modalitás használatával, amely vagy műtétet, vagy irradiációs kezelést (radioterápia, RT) jelent. A definitív műtéti kezelés vagy a definitív radioterápia (RT-külső besugárzás, vagy ennek kombinálása brachyterápiával) a korai stádiumú (cT1-2 cN0 cM0) daganatok esetén hasonló lokoregionális kontrollt biztosít [6]. (A, IV)

Mindkét terápiás modalitás során a primer tumort és a nyak regionális nyirokcsomóit elektív módon kezelni kell ipsilaterálisan, vagy bilaterálisan a primer tumor lokalizációjának függvényében.

Jelenleg nem állnak rendelkezésre randomizált klinikai vizsgálatok, így a fenti két modalitás közötti választás mérlegelésénél javasolt személyre szabottan figyelembe venni a funkció megtartást, a terápia-asszociált morbiditást, valamint a beteg és kezelő intézmény preferenciáit és tapasztalatait is [6].

Ajánlás15
Műtéti kezelés esetén a transzorális megközelítés javasolt. (A, IV)

A műtéti technikát befolyásolja a tumor lokalizációja, illetve a beteg egyéb jellemzői (lásd lentebb: A műtéti kezelés alapelvei című részt).

Ajánlás16
Műtéttel kezelt cT1-2 cN0 daganatok esetén javasolt elektív módon az azonos oldali (ipsilateralis) szelektív (II-IV. nyirokrégió) nyaki disszekció (pl. tonsilla tumor). Amennyiben a daganat megközelíti a középvonalat, illetve kétoldali nyirok drenázsú szervet érint (pl. nyelvgyök, lágyszájpad, hátsó garatfal), úgy kétoldali (bilaterális) szelektív II-IV. nyirokrégiót érintő elektív disszekció elvégzése javallt [6]. A cT1-2 cN0 cM0 stádiumú daganatoknál a II-IV. nyirokcsomó régió disszekcióját kell elvégezni elektíven, illetve törekedni kell oldalanként legalább 10, de lehetőség szerint 18 nyirokcsomó eltávolítására[6]. (B, I)

Ajánlás17
Amennyiben a primer tumor reszekció az épben történt (R0) és nem igazolódott nyaki áttét (pN0), szoros obszerváció javasolt (lásd lentebb). Kedvezőtlen szövettani eredmény esetén (pozitív sebészi szél) ismételten az érintett primer tumor kimetszésének elvégzése, vagy RT javasolt, több negatív prognosztikai tényező fennállása esetén (pozitív sebészi szél /T2-nél nagyobb daganatnál/ és/vagy tokáttörés) ~~illetve~~ kombinált kemo-radioterápiás kezelés szükséges (CRT) [7]. (A, I)

Ajánlás18
I-es klinikai stádiumú daganat monoterápiás RT kezelése esetén 66 (2,2 Gy/nap)-70 (2 Gy/nap) Gy összdózisú besugárzás javasolt a primer daganat területére, illetve alacsony és közepes rizikójú területre (nyaki nyirokrégiók-szájgarat többi része) 44 (2,2 Gy/nap)-50 (2 Gy/nap) vagy SIB technikánál 54-63 Gy (1,6-1,8 Gy) [6]. (A, I)

Ajánlás19
II-es klinikai stádiumú daganat (T2N0), illetve T1-T2N1 státuszú daganat esetén intenzívebb monoterápiás irradiáció is javasolható hiperfrakcionálással (pl.: 80,5 Gy összdózisban, 70 frakció, frakciónként 1,15 Gy, naponta kétszer, 7 hétig) vagy közepesen akcelerált frakcionálással (pl.: 66-70 Gy

összdózisban, 33-35 frakció, frakciónként 2 Gy, 5,5-6 hétig). (A, I) [14] Természetesen az I-es klinikai stádiumban alkalmazott frakcionálás is ugyanúgy végezhető.

A standard frakcionálástól eltérő frakcionálás használata mellett gyakrabban alakul ki akut grade 3-4 mucositis (40%) a standard frakcionáláshoz (25%) viszonyítva, illetve nő a terápia alatti szondatápálás szükségességének valószínűsége és a késői irradiáció-asszociált morbiditás kockázata [6, 13].

Ajánlás20
Amennyiben primeren radioterápiát alkalmazunk nyaki nyirokcsomó metasztázis fönnállása esetén az irradiáció dózisát 66 (2,2 Gy/nap)-70 Gy (2 Gy/nap) összdózisig javasolt emelni az érintett nyirokrégió területére [6]. (A, IV)

A lokoregionálisan előrehaladott szájgarati daganatok kezelése

Lokoregionálisan előrehaladottnak tekintjük a III. és IV. stádiumú p16-negatív, illetve a cT3-4 cN0-3 vagy cT0-4 cN1-3 p16-pozitív szájgarati daganatokat. Az előrehaladott fej-nyaki laphámrák kezelésében bevett megközelítések a primer CRT vagy a primer műtét majd posztoperatív RT/CRT kezelés [6].
A lokoregionálisan előrehaladott szájgarati daganatok kezelése jelenleg első vonalban nem sebészi, függetlenül a p16 státusztól. Műtét szükségessége azonban felmerülhet, amennyiben a CRT ellenjavallt vagy a residuális, recidív daganat esetén [6, 14].

Ajánlás21
Javasolt a nyaki metasztázis primer műtéti kezelésének kerülése abban az esetben, ha a nyirokcsomó áttét egyértelmű tokáttörést mutat vagy felmerül az arteria carotis, illetve az agyidegek érintettsége [6]. (B, I)

Ajánlás22
A lokoregionálisan előrehaladott szájgarati daganat nem sebészi terápiája esetében elsődlegesen CRT javasolt, mivel a CRT jobb lokoregionális kontrollt és teljes túlélést mutat, mint az irradiációs kezelés önmagában [6]. A külső besugárzás brachyterápiával kombinálható a primer tumor területén dóziskiemelés céljából (nyelvgyök, tonsilla, lágyszájpad).
Indokolt esetben, a primér tumor és nyaki metasztázisok kezelése műtéti modalitással is kezelhető. A műtéti modalitás választásának indoklását dokumentálni kell.
Műtéttel kezelt cT3-4a, cN0 daganatok esetén a primer tumor reszekciója mellett javasolt az azonos oldali (ipsilateralis) szelektív (II-IV). Nyaki disszekció (tonsilla tumor esetén), ha a daganat megközelíti a középvonalat, illetve kétoldali nyirok drenázsú szervet érint – (nyelvgyök, lágyszájpad, hátsó garatfal) – úgy kétoldali (bilaterális) szelektív II-IV disszekció elvégzése javallt.
Amennyiben a műtét során vett szövettani minták kedvezőtlen hisztológiai eredményt mutatnak (pozitív sebészi szél, tokáttörés, egyéb rizikófaktorok) javasolt ismételten az érintett primer tumor ismételt kimetszésének elvégzése, vagy RT, illetve vagy kombinált kemo-radioterápiás kezelés (CRT). Kiemelendő azonban, hogy primer műtéti kezelés esetén törekedni kell a komplett (R0) reszekcióra, mert az előrehaladott daganatok, többnyire szövetpótló eljárások utáni reoperációjára általában nincs lehetőség. A pozitív sebészi szél pedig önmagában is kedvezőtlen prognosztikai faktor, még posztoperatív radiokemoterápiás kezelés mellett is. (A, I)

Ajánlás23
Az indukciós kemoterápia kerülendő. A cisplatin alapú CRT a rutinszerűen javasolt kezelés; amennyiben ezt a beteg állapota és társbetegségei megengedik, 3 hetente adott 100 mg/m2 cisplatin dózist alkalmazva, frakcionálási sémától függetlenül [6]. (A, I)

Ajánlás24
CRT során akcelerált frakcionálást alkalmazva (pl.: 70 Gy/6 hét) megengedett a mindössze 2 dózis cisplatin alkalmazása is (100 mg/m2) is, mely a 7 hét alatt adott 3 dózis cisplatinnal megegyező onkológiai eredményt kínál [8]. (A, I)

Ajánlás25
Amennyiben CRT során platina alapú kemoterápia nem adható, javasolt (és csak ekkor javasolt) bioradioterápia: cetuximab használata az RT kiegészítéseként kemoterápia helyett (Bonner séma szerint:

400 mg/m2 telítő dózis, majd 250 mg/m2 cetuximab, hetente egyszer, az irradiációs kezelés időtartama alatt) [6]. (A, II)

Ajánlás26
CRT részeként platina alapú kemoterápia adására alkalmatlan betegek esetében szóba jöhet a módosított frakcionálási sémák használata (lásd lentebb: Az irradiációs kezelés alapelvei című fejezetben) [6]. (A, I)

Ajánlás27
Biopsziával igazolt távoli metasztázis esetén (IV. stádium, M1) kerülendő a primer tumor, illetve nyaki áttét műtéti kezelése – eltekintve egyes palliatív indikációktól (pl. vérzés) [6]. (A, I)

Adjuváns kezelés lokoregionálisan előrehaladott betegség esetén

A lokoregionálisan előrehaladott szájgarati rákok (cT3-4 cN0, cT1-4 cN1-3) terápiája során a kombinált kezelés szükséges: amennyiben primeren sebészi kezelés történik, úgy ezt radioterápiának, vagy radiokemoterápiának kell követni (prognosztikai faktoroktól függően, lásd lent).
Amennyiben nem sebészi kezelés, kemoirradiációs vagy bioradioterápia történt, úgy minimum 8, de lehetőség szerint 12 hét után végzendők kontroll képalkotó vizsgálatok, illetve inkomplett terápiás válasz gyanúja esetén akár a terápiát követő 4-8. héten.
A terápiát követően 4-6 héttel klinikai státusz vizsgálata javallt. Amennyiben jó a kezelésre kialakult klinikai terápiás válasz (stabil betegség, parciális- vagy komplett remisszió), akkor a 12. hétig nincs teendő. Terápia melletti progresszió esetén a képalkotó vizsgálatokat korábban szükséges elvégezni a reszekabilitás megítélésére [9].
Célszerű a képalkotó modalitások körültekintő megválasztása (CT/MR/PET-CT egyidejű alkalmazása többlet költséggel jár, viszont érdemi többlet információt nem nyújt), valamint javasolt a terápia időbeli közelsége miatt radiológiai konzultáció az optimális diagnosztikus modalitás kiválasztására [7].

Ajánlás28
Amennyiben a RT/CRT befejezése után 12 héttel készült PET-CT intenzív F^{18}-FDG felvételt mutat bármelyik nyaki nyirokcsomóban (lásd még lentebb: Hopkins kritériumok), javasolt a nyaki disszekció [6]. (A, I)

Sikertelen onkológiai kezelést követően nyaki disszekció indikálható, amennyiben

- **a.** klinikai vagy anatómiai/funkcionális progresszió alakul ki, a kezelést követően bármikor,
- **b.** nem alakult ki terápiás válasz (nincs metasztázis regresszió az anatómiai/funkcionális képalkotó vizsgálatok alapján) a kezelést követően 4-6 héttel,
- **c.** PET-CT vagy anatómiai képalkotók pozitívak a kezelés után 12 héttel,
- **d.** egyéb speciális esetekben (pl. IV-Va szintben levő nyaki nyirokcsomóra tervezetten alacsonyabb sugár dózist adunk a brachialis plexus védelme, a neuropathia elkerülése miatt).

A nyaki disszekció típusa egyénre/esetre szabott lehet sikertelen onkológiai kezelést követően.

Ajánlás29
A RT/CRT után 12 héttel készült PET-CT alapján kóros F^{18}-FDG felvételt nem mutató, nem kóros méretű/morfológiájú nyaki nyirokcsomók (lásd még lentebb: Hopkins kritériumok) esetén nem javasolt a nyaki disszekció elvégzése, szoros utánkövetés és obszerváció javasolt [6, 11]. (A, I)

Ajánlás30
RT/CRT-t követően, amennyiben a kontroll CT/MR a korábban kóros nyirokcsomók teljes regresszióját írja le, kerülendő a nyaki disszekció [6]. (B, III)

Ajánlás31
RT/CRT után, amennyiben a PET-CT eredménye nem egyértelmű (enyhe F^{18}-FDG halmozás egy 1 cm-nél nem nagyobb nyirokcsomóban vagy krónikusan fennálló 1 cm-t meghaladó, nem F^{18}-FDG-halmozó nyirokcsomó), a beteg szoros obszervációja megfontolható, és a vizsgálat (akár többszöri) ismétlése 4-6 hét múlva, a műtétet meghagyva azoknak, akiknél klinikai, vagy radiológiai progresszió gyanúja merül fel. Így azonosíthatók azon betegek, akik a nyak műtéti kezelése nélkül is biztonsággal obszerválhatók [11, 12]. (A, III)

Ajánlás32

Primer műtéti kezelés esetén a kórszövettani vizsgálat során megállapított rizikótényezők függvényében javasolt posztoperatív RT [7].
Ezek:
Lokálisan:

- **pT3-4 stádium,**
- **közeli reszekciós szél (a reszekciós szél és a tumor közötti távolság 1-5 mm),**
- **perineurális infiltráció,**
- **nyirokér infiltráció,**
- **pozitív reszekciós szél (a reszekciós szél és a tumor közötti távolság ≤ 1 mm), – (CRT javasolt). (A, I)**

Regionálisan:

- **> 1 nyaki nyirokcsomó érintettség és**
- **nyirokcsomó tokáttörés – (CRT javasolt),**
- **1 nyirokcsomó esetén, de ha a IV, V-ös régióban helyezkedik el.**

A posztoperatív RT dózisa 60 Gy (2Gy/nap), pozitív sebészi szél vagy tokáttörés esetén 66 Gy (2 Gy/nap), illetve az alacsony és közepes rizikójú területre-(nyak-szájgarat többi része) 44 (2,2 Gy/nap)-50 (2 Gy/nap) Gy vagy SIB technikánál 54-63 Gy dózisig (1,6-1,8 Gy) [5, 6].
A nyaki posztoperatív RT nem indokolt, ha mindössze 1 nyirokcsomó érintett tokáttörés nélkül és < 3 cm és az azonos oldalon legalább 15 nyirokcsomó eltávolításra került a nyaki disszekció során [6]. A primer tumor helyének sugárkezelése a rizikótényezők megléte esetén szükséges.

A fenti megállapítások elsősorban szájüregi laphámrákos betegek vizsgálatából származnak, a szájgarati daganatok esetében a reszekciós szélek értelmezése körültekintést igényel, gyakran kisebb ép reszekciós szél is elfogadhatónak tekinthető [6].

Ajánlás33
Amennyiben a műtéti kezelést követően inkomplett reszekció (R1) vagy nyirokcsomó tokáttörés igazolódik, CRT javasolt (66 Gy összdózisban) magas dózisú cisplatin adásával (100 mg/m^2, 3 hetente) [6].
A magas rizikójú fej-nyaki laphámrákos betegek posztoperatív CRT kezelése során újabb vizsgálatok a 40 mg/m^2 cisplatin hetenkénti adását a 3 hetenkénti magas dózisú cisplatin kezeléshez hasonló hatásosságúnak találták [10]. (A, I)

Ajánlás34
A posztoperatív RT/CRT kezelést az alkalmazott frakcionálástól függetlenül javasolt elkezdeni a műtéttől számított 6-7. héten belül és/vagy a kezelést komplettálni szükséges a műtéttől számított 11. héten belül [6]. (A, II)

Ismeretlen primer tumor nyaki áttétének kezelése

Ismeretlen lokalizációjú primer tumorról beszélünk, ha laphámrák nyaki áttéte esetén mukozális primer tumor nem azonosítható a fej-nyak területén a körültekintően elvégzett fizikális és pánendoszkópiás vizsgálat során sem, valamint a tonsillectomiás mintában illetve a staging során egyéb lokalizációban sem merül fel primer tumor vagy egyéb metasztázis gyanúja.

Ajánlás35
Az ismeretlen eredetű nyaki laphámrák áttét kezelése két stratégiát követhet:

- **Primer műtéti kezelés (nyaki disszekció), melyet RT vagy CRT kezelés követhet az egyéb mukozálisan lokalizálható szájgarat tumoroknál leírtakhoz hasonlóan [7].**
- **Primer RT (N1 esetén) vagy CRT (N2-3), melyet (salvage) nyaki disszekció követhet amennyiben reziduális betegség igazolódik a kontroll képalkotó vizsgálatok során (lásd:[7]. (B, I)**

Ajánlás36
Az ismeretlen eredetű nyaki laphámrák áttét műtéti kezelése esetén a nyaki disszekció kiterjesztése (primer és salvage szituációban egyaránt) az áttét elhelyezkedésétől függ. Amennyiben nyaki disszekciót

követően pN1 igazolódik egyéb rizikófaktorok hiányában és legalább 10, de lehetőség szerint 18 azonos oldali nyirokcsomó eltávolítása mellett, akkor elhagyható a nyaki irradiációs kezelés [6, 15]. (B, III)

Ajánlás37
Klinikailag N2-3 stádiumú ismeretlen eredetű nyaki laphámrák áttét kezelése során általánosságban nem javasolható az indukciós kemoterápiás kezelés és az azt követő RT/CRT kezelési stratégia [7]. (D, I)

A szájgarat daganatok műtéti kezelésének alapelvei

A műtétre kerülő szájgarati laphámrákos betegek kezelése előtt javasolt a műtéti technikára, a sebészi szélekre, illetve a rekonstrukcióra vonatkozó terv kidolgozása, mely biztosítja a daganat teljes eltávolítását és a tumormentes sebészi szélek elérését. A műtéti tervet csak kivételes esetekben módosíthatja a műtétet megelőző kezelésekre adott válasz, kivéve, ha tumor progresszió következett be, mely a műtét idején kiterjedtebb beavatkozást tesz indokolttá a teljes daganat ablasztikus eltávolítása érdekében [7].

Műtéti indikáció, reszekabilitás

Ajánlás38
Primer kezelésként a műtéti modalitás valamennyi eltávolítható szájgarat tumor esetén szóba jön.
A következő régiók érintettsége rendkívül rossz prognózissal (T4b) és/vagy funkcióval társul, magas műtéti morbiditást jelentve, ugyanakkor nem jelenti a sebészi kezelés abszolút ellenjavallatát, szelektált esetekben műtét megfontolható, ha a teljes tumoreltávolítás lehetséges:
A következő régiók érintettsége általában az irreszekabilitás jelei, rendkívül rossz prognózissal (T4b) és/vagy funkcióval társul, magas műtéti morbiditást jelentve:

- **Musculus pterygoideus medialis/lateralis érintettség súlyos trismussal vagy anélkül, fossa pterygopalatina érintettség, agyideg érintettség.**
- **Kiterjedt agyalapi terjedés (pl.: pterygoid lemez erózió, os sphenoidale érintettség, foramen ovale kiszélesedése).**
- **Orrgarat felső részének érintettsége, kiterjedt fülkürt vagy laterális orrgarat infiltráció.**
- **Arteria carotis communis, vagy arteria carotis interna infiltráció, vagy tumorba ágyazottság.**
- **A mediastinumot, a fascia prevertebralist, vagy a nyaki gerincet érintő közvetlen tumorterjedés**

Nem jelent önmagában irreszekabilitást, de a prognózist jelentősen rontja:

- **Nyaki áttét direkt bőr infiltrációja.**
- **Szubdermális metasztázis. [7].(B, I)**

Ajánlás39
Műtét indikált nem sebészi primer kezelést követően igazolt reziduális tumor, illetve tumormentes időszakot követő recidív tumor eltávolítására, amennyiben a tumor reszekábilis (salvage műtét). (B, I)

Műtéti előkészítés, operabilitás

Ajánlás40
Általános kivizsgálás (vérkép, véralvadás, vércsoport, májfunkció, vesefunkció, ionháztartás, gyulladásos paraméterek, szükség szerint légzésfunkció), illetve a társbetegségektől függő célzott vizsgálatok javasoltak a műtéti előkészítés részeként az operabilitás megítélésének segítése céljából. (A, I)

Ajánlás41
Altatásban végzett műtét esetén, megfelelő kivizsgálást követően az altathatóság, illetve az operabilitás megítélése az aneszteziológus szakorvos feladata és *felelőssége*, figyelembe véve azt, hogy a kuratív célú műtét elmaradása sok esetben már csak palliatív kezelésre ad lehetőséget. (A, I)

Ajánlás42
A műtéti előkészítés részét kell, hogy képezze a megfelelő (kellően részletes, a beteg intellektuális és szocio-ökonómiai státuszának megfelelő) betegtájékoztatás és ennek írásban való dokumentálása. A beteget szóban és írásban tájékoztatni kell a műtéti beavatkozás potenciális előnyeiről, a beavatkozás lehetséges általános és speciális szövődményeiről, valamint az alternatív kezelések (pl. sugárkezelés) lehetőségéről, illetve ez utóbbiak műtéti kezeléshez viszonyított onkológiai előnyeiről és hátrányairól, továbbá a fogászati szanáció és utógondozás fontosságáról. (A, I)

Műtéttechnika

Ajánlás43
A műtétet a teljes daganat eltávolításának, a tumormentes sebészi szélek hátrahagyásának szem előtt tartásával kell végezni. (R0 reszekció) [7]. (A, I)

Ajánlás44
Funkcionáló agyideg esetén az ideg folytonosságának és működésének megőrzése kiemelten fontos és lehetőség szerint megkísérelendő. Amennyiben perineurális invázió merül fel (a daganat az ideghez rögzült), az ideget mind proximálisan, mind disztálisan reszekálni szükséges. Az ideg proximális és disztális csonkjából vett intraoperatív fagyasztásos vizsgálat hasznos lehet a tumormentesség bizonyítására [7]. (B, II)

Ajánlás45
A mandibula perioszteumát infiltráló vagy ahhoz hozzáfekvő tumorok esetében szükség lehet a mandibula parciális vagy szegmentális reszekciórára. A szegmentális vagy marginális reszekció a patológiai ép szélek megítélése szempontjából szükséges, ha a daganat egyértelműen infiltrálja a mandibula perioszteumát; ezt perioperatív időszakban végzett CT/MRI vizsgálat véleményezi, az intraoperatív status igazolja. Elhanyagolt orális higiéniával jellemezhető betegek esetében a parciális mandibula reszekció elégtelennek bizonyulhat. A mandibula medulláris terének infiltrációja a szegmentális reszekció indikációja [7]. Az állcsont reszekciója esetén a reszekált csont lágyrész borítása obligát, akár szövetpótló eljárásokkal is, a postoperatív radioterápia állcsont mellékhatásainak védelme miatt is. (B, I)

Ajánlás46
A transzorális robotsebészeti technika (transoral robotic surgery, TORS), illetve a transzorális lézer-asszisztált sebészet (transoral laser microsurgery, TLM), valamint a transzorális ultrahangsebészet (TOUSS) hazánkban is egyre nagyobb szerepet kap a garat elváltozásainak műtéti kezelésében. Az alapvető onkológiai elvek megegyeznek, viszont ezen beavatkozások speciális technikai hátteret, gyakorlatot és intézményi hátteret igényelnek. A posztoperatív vérzés elkerülése érdekében megfontolandó a területet ellátó fő verőerek preoperatív ligatúrájának szükségessége. (B, III)

Ajánlás47
Kiemelten fontos a műtét során eltávolított szövet pontos orientálása. Ehhez a specimen fonaljelölése és a reszekciót és orientációt egyértelműen ábrázoló rajz is szükséges. (A, I)

Ajánlás48
Lehetőség szerint törekedni kell az invazív tumorfronttól való 5 mm-es patológiai reszekciós ép szél elérésére (definíció szerint R0 reszekció), valamint mukozális felszínek esetén a 10-15 mm-re az épben való kimetszésre [7]. (A, II)

Ajánlás49
A műtéti beavatkozás idejének rövidítése érdekében, az onkológiai és rekonstrukciós szempontok figyelembe vételével javasolt a két teamben végzett primer szövetpótlás. A rekonstrukció során, lehetőség szerint előnyben részesítendő a primer sebzárás, amennyiben a megfelelő biztonsági széllel végzett kimetszést követően ez nem korlátozza a funkciót vagy a sebgyógyulást. A szövetpótlást igénylő defektus zárása során a rekonstruáló sebész belátása és lehetőségei szerinti, a sebgyógyulást és a műtét utáni funkciót biztosító legmegfelelőbb technika alkalmazandó (lokális, regionális, illetve szabad lebenyek mandibula rekonstrukcióval vagy anélkül). Egyes esetekben (pl.: tumortonsillectomia) rekonstrukció nélkül is megfelelő funkcionális eredmény érhető el másodlagos áthámosodással. (B, III)

A nyak műtéti ellátása

Ajánlás50
Amennyiben a daganat bilaterális nyirokelvezetéssel rendelkező régiót érint (pl.: nyelvgyök, lágyszájpad, hátsó garatfal), kétoldali nyaki disszekció szükséges, ill. a középvonalat elérő/meghaladó léziók esetén is a nyak mindkét oldalának disszekciója javasolt [7]. Amennyiben a primer tumor egyoldali nyirokelvezetéssel rendelkező régióban van (pl. tonsilla daganat), úgy azonos oldali nyaki disszekció elvégzése elegendő. (A, I)

Ajánlás51
A nyaki disszekció típusát (szelektív vagy komprehenzív disszekció) a stádiumbeosztás (nyaki nyirokcsomó státusz) határozza meg, de az operáló sebész megítélésének a függvénye is lehet, amennyiben ennek indoklása dokumentáltan megtörténik. (B, III)

Nyaki disszekciók típusai primer szájgarattumorok nyaki metasztázisai esetén:

- **cN0**: Szelektív nyaki disszekció (II-IV. nyirokcsomó régiók) elektív indikációval.
- **cN1**: Szelektív (II-IV) vagy komprehenzív (I-V) (preferált) nyaki disszekció terápiás indikációval.
- **cN2a-c**: Komprehenzív disszekció (módosított radikális nyaki disszekció).
- **cN3:** Komprehenzív disszekció (módosított radikális nyaki disszekció).
- **Onkológiai kezelés után bármely N státusz**: bármely nyaki disszekció egyéni mérlegelés alapján.

Ajánlás 52
A nyaki disszekátum nyirokcsomó régiónkénti orientálása javasolt. (B, III)

Ajánlás53
A szentinel nyirokcsomók eltávolítása (sentinel lymphnode biopsy, SLNB), mint a szelektív nyaki disszekció alternatívája, csupán korai (T1-2) szájüregi daganatoknál merül fel. Jelen ajánlás elkészültekor a szájgarat esetében a SLNB szerepe nem bizonyított, így nem javasolt. (D, IV)

A szájgarat daganatok és regionális nyaki nyirokcsomók irradiációs kezelésének alapelvei

Ajánlás54
Irradiációs kezelést minden beteg esetében IMRT vagy VMAT technikával javasolt végezni, amennyiben van rá lehetőség [6]. (A, I)

Ajánlás55
Definitív irradiációs kezelés (monoterápia)
Magas rizikójú terület (primer tumor és érintett nyirokcsomók, mely magába foglalja a potenciális helyi infiltráció területét illetve a magas rizikójú nyirokcsomókat):
Alábbi eljárást kell követni:

***Standard frakcionálás*:**
- **66 Gy (2,2 Gy/frakció) – 70 Gy (2.0 Gy/frakció); hétköznapokon; 6-7 hét alatt**

***Konkomitáns akcelerált frakcionálás* (concomitant boost accelerated radiotherapy):**
- **72 Gy/6 hét (1,8 Gy/frakció; 1,5 Gy boost második napi frakcióként a kezelés utolsó 12 napján)**
- **66-70 Gy (2,0 Gy/frakció; 6 frakció/hét)**

Hiperfrakcionált IMRT
- **81,6 Gy/7 hét (1,2 Gy/frakció; naponta kétszer) vagy 80,5 Gy/7 hét (1,15 Gy/frakció; naponta kétszer**

Hipofrakcionált IMRT
- **69,96 Gy (2,12 Gy/frakció) hétköznapokon; 6-7 hét alatt**

Közepes és alacsony rizikójú terület (szubklinikus terjedés feltételezett területe):
- **44-50 Gy (2,0 Gy/frakció) – 54-63 Gy (1,6-1,8 Gy/frakció) [7]. (A, I)**

Ajánlás56
Konkomitáns kemoirradiációs kezelést (CRT) az alábbiak szerint szükséges végezni:
Magas rizikójú terület (primer tumor és érintett nyirokcsomók, mely magába foglalja a potenciális helyi infiltráció területét, illetve a magas rizikójú nyirokcsomókat):
- **70 Gy (2,0 Gy/frakció)**

Közepes és alacsony riziójú terület (szubklinikus terjedés feltételezett területe):
- **44-50 Gy (2,0 Gy/frakció) – 54-63 Gy (1,6-1,8 Gy/frakció) [7]. (A, I)**

Ajánlás57
Posztoperatív irradiációs kezelést az alábbiak szerint szükséges végezni:
Magas rizikójú terület (kedvezőtlen szövettani eredmény, pl.: pozitív sebészi szél):
- **60-66 Gy (2,0 Gy/frakció); hétköznapokon; 6-6,5 hét alatt**

Közepes és alacsony riziójú terület (szubklinikus terjedés feltételezett területe):

- 44-50 Gy (2,0 Gy/frakció) – 54-63 Gy (1,6-1,8 Gy/frakció) [10, 12]. (A, I)

Ajánlás58
Brachyterápia vagy proton terápia megfontolandó, amennyiben az irradiációs kezelés az egészséges szövetek okozta korlátok miatt nem kivitelezhető [7]. Jelenleg nem állnak rendelkezésre az intenzitás-modulált protonterápia (intensity-modulated proton therapy, IMPT) rutinszerű használatát leíró randomizált klinikai vizsgálatok [6, 16]. (B, III)

A CRT során alkalmazott gyógyszeres kezelés alapelvei

Ajánlás59
CRT során alkalmazott cisplatin dózisa: 100 mg/m^2, 1., 22., 43. napon.
Beszűkült vesefunkció esetén a cisplatin helyett carboplatin alkalmazandó, cetuximab alkalmazása megfontolandó. (A, I)

Ajánlás60
Bioradioterápia során alkalmazott cetuximab dózisa: a sugárterápiát megelőző héten telítő dózisú 400 mg/m^2 cetuximab, majd hetente 250 mg/m$^{2.}$. (A, I)

Kiújuló és/vagy távoli áttétes (R/M) szájgaratrák kezelése

1. Azon daganatokat, amelyek az eredeti tumor lokalizációtól 2 cm-es távolságon belül, illetve 5 éven belül jelennek meg, helyileg kiújuló daganatnak nevezzük (Warren-Gates kritérium). Minden szájgarati ráknál szükséges távoli áttét kizárása (minimum mellkas CT-vel, de PET-CT preferált). Távoli áttét gyanúja esetén javasolt biopszia vétele annak szövettani verifikálására, szinkron tumor kizárására.

2.Oligometasztatikus betegség kezelése

Ajánlás61
Oligometasztatikus szájgarati daganatok esetében csupán válogatott esetekben lehet értelme lokoregionális kezelésnek (SBRT/RT/műtét). Törekedni kell az összes ismert metasztatikus góc ellátására [5, 16]. (D, V.)

Lokoregionálisan recidíváló betegség kezelése.

Ajánlás62
A lokoregionálisan kiújult betegséget centrumokban szükséges kezelni. Első lépésként a recidíváló daganat reszekabilitását/operabilitását kell megítélni. Amennyiben a daganat műtéttel nem távolítható el kiegészítő irradiatio, illetve ennek ellenjavallata esetén szisztémás kezelés javasolt. (A, II.). A beteg rossz általános állapta esetén (ECOG 3-4) maximális tüneti terápia (BSC) a választandó kezelés [6]. (B, II).

Lokoregionális és/vagy metasztatikus betegség kezelése

Ajánlás63
Lokálisan nem ellátható lokoregionális recidíva és/vagy metasztatikus betegség esetében palliatív szisztémás kezelés javasolt. (A, I.)
Nagy méretű metasztázis esetén/kiterjedt metasztatikus esetben elsősorban szisztémás kezelés jön szóba, lokális kezelés csak palliatív céllal fontolható meg [5]. (C, II)

A terápia megválasztását több tényező befolyásolja: a beteg általános állapota, a kísérőbetegségek, az esetleges előzetes kezelések, a megelőző kezeléstől eltelt időintervallum, a PD-L1 status (TPS, CPS).

Ajánlás64
Előzetesen nem kezelt beteg esetében:
<u>Gyorsan progrediáló betegség</u> esetében kombinált kemo-immunterápia javasolt (CPS≥1): pembrolizumab (200 mg iv. 1. nap) ciszplatin (100 mg/m2 1. nap) (carboplatin-AUC3-5)-5Fluorouracil (1000 mg/m2/ 24 órás infúzió, 1.-4. napon) 21 napos ciklusokban ismételve. Amennyiben a beteg nem alkalmas kombinált terápiára mono-pembrolizumab kezelés adható.

<u>Lassan progrediáló betegség esetén:</u>
CPS≥20 értéknél a pembrolizumab monoterápia ajánlható.

CPS≥1 és CPS <20 értéknél ECOG 0-1 esetében kombinált pembrolizumab-ciszplatin(carboplatin)-5Fluorouracil terápia ajánlott.
CPS <1 vagy nem ismert kombinált kemoterápia (ciszplatin/carboplatin-5Fluorouracil) javasolt cetuximab vagy pembrolizumab kombinációval. [17] (A, I)

<u>Előzetesen nem kezelt betegség esetében</u>, amennyiben az immunterápia kontraindikált ciszplatin (carboplatin)-5Fluorouracil-cetuximab (telítő dózis 400 mg/m2, majd hetente 250 mg/m2) kezelés javasolt [18] (A, I)

Ajánlás65
Előzetesen kezelt beteg szisztémás kezelése
Definitív terápiát követően (indukciós kemoterápia, radioterápia, kemo-radioterápia) a betegek kezelése az esetek többségében megegyezik az előzetesen nem kezelt betegek terápiájával (lásd fentebb).
A definitív terápiát követően 6 hónapon belül progrediáló betegség esetében mono-immunterápia (pembrolizumab vagy nivolumab) az ajánlott kezelés. Tekintettel arra, hogy a daganat nagy valószínűséggel kemoterápia rezisztens.

6 hónapnál vagy azon túl észlelt progreszio esetén pembrolizumab+/-kemoterápia javasolt, hasonlóan a korábban nem kezelt betegek terápiájához.

További szisztémás kezelési lehetőségek

Ajánlás66
A másod-, harmadvonalú terápiákat a megelőző kezelések típusa befolyásolja.
Platina-fluorouracil+/-cetuximab elsődleges terápiát követően mind a nivolumab (iv.240 mg/két hetente vagy 480 mg/ négy hetente), mind a pembrolizumab (iv.200 mg/ három hetente vagy 400 mg/ hat hetente) javasolható. A daganat CPS statusától függetlenül. [19, 20] (A, I)

Ajánlás67
Azon betegek esetében, akik mono-immunterápiás kezelés során progrediáltak és korábban nem részesültek cetuximab kezelésben platina-fluorouracil vagy platina-taxán terápia javasolt cetuximabbal kombinálva. [21] (C, IV)

Ajánlás68
Immunterápia és platina-5Fluorouracil kombinált kezelést követő progresszió esetén mono-cetuximab vagy cetuximab-taxán kombináció javasolt [22].(B, I.)

Ajánlás69
A R/M szájgarati rákok palliatív szisztémás kezelése esetén a 2. táblázatban összesített kezelések alkalmazhatók [6, 17]. (A, I)

Ajánlás70
A R/M szájgarati rákok palliatív szisztémás kezelése esetén a 2. táblázatban összesített kezelések alkalmazhatók [6]. (A, I)

Posztterápiás teendők

Ajánlás71
A terápiát követően 8-12 héttel (klinikai vizsgálat során reziduális betegségre való gyanú esetén 4-6 héttel) javasolt státuszrögzítő képalkotás elvégzése (kontrasztanyaggal végzett CT/MRI vagy PET-CT – ez utóbbi 12 hétnél korábbi elvégzése magas ál-pozitivitási rátával jár). (A, I)

Ajánlás72
Fizikális vizsgálattal és képalkotó vizsgálattal igazolt gyógyulást követően rutin képalkotó követés – tünetek, recidívára utaló jelek hiányában – nem ajánlott [12]. (E, I)

Ajánlás73
A gyógyulást követően a gyógyult egyén rendszeres fizikális vizsgálattal, endoszkópiával történő követése javasolt, ennek ütemezése:
- **a terápiát követő 1. évben: 1-3 hónap,**

- **a terápiát követő 2. évben: 2-6 hónap,**
- **a terápiát követő 3-5 évben: 4-8 hónap,**
- **5 év után: évente [12]. (B, II)**

2. táblázat: Műtéti kezelésre nem alkalmas R/M szájgarati rákok kezelése [6]

6 hónapon belül platina alapú kezelés nem történt, PD-L1 pozitív daganat	**6 hónapon belül platina alapú kezelés nem történt, PD-L1 státusz nem ismert**	**6 hónapon belül platina alapú kezelés nem történt, PD-L1 negatív**	**6 hónapon belül platina alapú kezelés történt, immunterápia nem történt**	**6 hónapon belül platina alapú kezelés történt, immunterápia történt**
Standard: • Pembrolizumab monoterápia • Pembrolizumab + Platina/5-FU Alternatíva: • Cetuximab+Platina+ 5-FU, ha immunterápia kontraindikált és alkalmas platina tartalmú kezelésre • Methotrexate, Taxán, Cetuximab monoterápia, illetve BSC, ha immunterápia kontraindikált és platina alapú terápiára nem alkalmas.	Standard: • Pembrolizumab + Platina/5FU Alternatíva: • Cetuximab+Platina+ 5-FU, ha immunterápia kontraindikált és alkalmas platina tartalmú kezelésre • Methotrexate, Taxán, Cetuximab monoterápia, illetve BSC, ha immunterápia kontraindikált és platina alapú terápiára nem alkalmas.	Standard: • Cetuximab+Platina +5-FU Alternatíva: • Pembrolizumab + Platina/5-FU • Taxán+Platina+5-FU • Methotrexate, Taxán, Cetuximab monoterápia, illetve BSC, ha immunterápia kontraindikált és platina alapú terápiára nem alkalmas.	Standard: • Nivolumab • Pembrolizumab Alternatíva: • Methotrexate, Taxán, Cetuximab monoterápia, illetve BSC, ha immunterápia kontraindikált és platina alapú terápiára nem alkalmas.	Opció: • Methotrexate, Taxán, Cetuximab monoterápia, illetve BSC.

VII. JAVASLATOK AZ AJÁNLÁSOK ALKALMAZÁSÁHOZ

1. Az alkalmazás feltételei a hazai gyakorlatban

1.1. Ellátók kompetenciája (pl. licence, akkreditáció stb.), kapacitása

A szájgarati daganatok, illetve az ismeretlen primer tumor nyaki áttétei esetében a kivizsgálás adekvát megkezdése alapellátói/szakrendelői feladat, valamint a beutalás fej-nyak onkológiai centrumba szintén az alapellátó felelőssége annak tudatában, hogy a terápiáig eltelt idő növekedése a prognózis csökkenésével jár.

A betegek onko-team-re való előkészítése, illetve onko-team bemutatása fej-nyak onkológiai centrumban kell, hogy történjen. Az onko-teamet sebész (fül-orr-gégész/szájsebész/fej-nyaksebész) kell, hogy vezesse.

1.2. Speciális tárgyi feltételek, szervezési kérdések (gátló és elősegítő tényezők, és azok megoldása)

A szájgarat tumoros betegeket olyan helyen kell ellátni, ahol adott a műtéti és sugárterápiás kapacitás (a diagnózistól számítva 1, maximum másfél hónapon belül a beteg definitív kezelése megtörténhet, sugárkezelés esetében megkezdődhet).

1.3. Az ellátottak egészségügyi tájékozottsága, szociális és kulturális körülményei, egyéni elvárásai

A beteget tájékoztatni kell a betegsége természetéről, a kezelés várható hatásairól és mellékhatásairól, valamint a kezelés elmaradásának következményeiről, a beteg szocioökonómiai, illetve edukáltsági státuszának megfelelően. A beteg által kijelölt személyeknek a fentiekről tájékoztatás adható. Kívánatos a betegek kezelésébe klinikai szakpszichológus bevonása.

1.4. Egyéb feltételek
Nincsenek.

2. Alkalmazást segítő dokumentumok listája
2.1. Betegtájékoztató, oktatási anyagok
1. Szájgarati daganatok – betegtájékoztató

2.2. Tevékenységsorozat elvégzésekor használt ellenőrző kérdőívek, adatlapok
Nem készült.

2.3. Táblázatok
1. táblázat: Az ECOG teljesítmény státusz 5 fokozata [7]
2. táblázat: Műtéti kezelésre nem alkalmas R/M szájgarati rákok kezelése [6]
3. táblázat: Hopkins kritériumok [13]
4. táblázat: p16-negatív oropharynx daganatok cTNM beosztása [1. – 8. TNM – UICC alapján]

2.4. Algoritmusok
1. ábra: A lokoregionálisan előrehaladott szájgarati rák kezelése [11]

2.5. Egyéb dokumentum
1. melléklet: Diagnosztika [14]
2. melléklet: Kezelés utánkövetésének menete [7]
3. melléklet: ND indikálása onkológiai terápia után [9]
4. melléklet: Oropharynx tumorok kezelése: primer tumor terápia [7]
5. melléklet: Oropharynx tumor nyaki metasztázisainak kezelése, amennyiben a primer tumor ellátása műtéti úton történik [7]

3. A gyakorlati alkalmazás mutatói, audit kritériumok
Belső indikátor:
- Éves teljes túlélés,
- 5 éves recidívamentes túlélés,
- nyaki disszekció során eltávolított nyirokcsomók száma oldalanként,
- reszekciós szélek épsége a primer daganatok eltávolítása során (milyen az R0 reszekciók aránya az összes műtéti számban).

Külső indikátor:
- A szájgarati daganatok ellátásával kapcsolatos intézményi audit megszervezése 3 évente.

VIII. IRÁNYELV FELÜLVIZSGÁLATÁNAK TERVE

Az egészségügyi szakmai irányelv tervezett felülvizsgálata három évenként történik. A felülvizsgálat folyamata az érvényesség lejárta előtt fél évvel kezdődik el. Az Egészségügyi Szakmai Kollégium Fül-orr-gégészet Tagozatának elnöke kijelöli a tartalomfejlesztő felelőst, aki meghatározza a fejlesztő munkacsoport tagjait, illetve befogadja a társtagozatok által delegált szakértőket. Soron kívüli felülvizsgálat indokolt, amennyiben a bizonyítékokban és/vagy az ellátásban, jogszabályi háttérben releváns, jelentős mértékű változás következik be.

Az egészségügyi szakmai irányelv elfogadása és publikálása után, a benne szereplő ajánlásokat háromévente fogjuk felülvizsgálni az aktuális szakértők és véleményezők konszenzusa alapján.

IX. IRODALOM

[1] (GLC) EGC. ESMO Standard Operating Procedures (SOPs) for Clinical Practice Guidelines (CPGs) and ESMO Magnitude of Clinical Benefit (ESMO-MCBS) scores 2021 [Version 1.0:]

[2] 2017-ben felfedezett és bejelentett új rosszindulatú daganatok [Internet]. Nemzeti Rákregiszter és Biostatisztikai Központ. 2021 [cited 2021.08.29.]. Available from: http://www.oncol.hu/rakreg/stat/2010_orszagos.pdf.

[3] Chung CH, Zhang Q, Kong CS, Harris J, Fertig EJ, Harari PM, et al. p16 protein expression and human papillomavirus status as prognostic biomarkers of nonoropharyngeal head and neck squamous cell carcinoma. J Clin Oncol. 2014;32(35):3930-8.

[4] Wong WL, Sonoda LI, Gharpurhy A, Gollub F, Wellsted D, Goodchild K, et al. 18F-fluorodeoxyglucose Positron Emission Tomography/Computed Tomography in the Assessment of Occult Primary Head and Neck Cancers — An Audit and Review of Published Studies. Clinical Oncology. 2012;24(3):190-5.

[5] Wall S. Cancer Epidemiology: Principles and Methods. Isabel dos Santos Silva. IARC Press, Lyon, France, 1999. No. of pages: ix +442. ISBN 92-832-0405-0. Statistics in Medicine. 2001;20(5):821-2.

[6] Koyfman SA, Ismaila N, Crook D, D'Cruz A, Rodriguez CP, Sher DJ, et al. Management of the Neck in Squamous Cell Carcinoma of the Oral Cavity and Oropharynx: ASCO Clinical Practice Guideline. Journal of Clinical Oncology. 2019;37(20):1753-74.

[7] Pfister DG, Spencer S, Adelstein D, Adkins D, Brizel DM, Bruce JY, et al. Head and Neck Cancers, Version 3.2021, NCCN Clinical Practice Guidelines in Oncology. Journal of the National Comprehensive Cancer Network : JNCCN. 2021.

[8] El-Naggar AK, Chan JKC, Takata T, Grandis JR, Slootweg PJ. The fourth edition of the head and neck World Health Organization blue book: editors' perspectives. Human Pathology. 2017;66:10-2.

[9] Shah JP, Patel, S. G., Singh, B. Wong R. Jatin Shah's head and neck surgery and oncology, Fifth Edition. Shah JP, editor: Elsevier; 2020. 451 p.

[10] Kiyota N, Tahara M, Fujii H, Yamazaki T, Mitani H, Iwae S, et al. Phase II/III trial of post-operative chemoradiotherapy comparing 3-weekly cisplatin with weekly cisplatin in high-risk patients with squamous cell carcinoma of head and neck (JCOG1008). Journal of Clinical Oncology. 2020;38(15_suppl):6502-.

[11] Dános K, Tamás L. A fej-nyaki daganatok komplex kezelése - áttekintés. Klinikai Onkológia. 2021;7:227-32.

[12] Nekhlyudov L, Lacchetti C, Siu LL. Head and Neck Cancer Survivorship Care Guideline: American Society of Clinical Oncology Clinical Practice Guideline Endorsement Summary. Journal of Oncology Practice. 2018;14(3):167-71.

[13] Marcus C, Ciarallo A, Tahari AK, Mena E, Koch W, Wahl RL, Kiess AP, Kang H, Subramaniam RM. Head and neck PET/CT: therapy response interpretation criteria (Hopkins Criteria)-interreader reliability, accuracy, and survival outcomes. J Nucl Med. 2014 Sep;55(9):1411-6. doi: 10.2967/jnumed.113.136796. Epub 2014 Jun 19. PMID: 24947059; PMCID: PMC4390037.

[14] Machiels JP, René Leemans C, Golusinski W, Grau C, Licitra L, Gregoire V: Squamous cell carcinoma of the oral cavity, larynx, oropharynx and hypopharynx: EHNS-ESMO-ESTRO Clinical Practice Guidelines for diagnosis, treatment and follow-up. Ann Oncol. 2020 Nov;31(11):1462-1475. doi: 10.1016/j.annonc.2020.07.011.

[15] Ellie Maghami, Nofisat Ismaila, Adriana Alvarez, Rebecca Chernock, Umamaheswar Duvvuri, Jessica Geiger, Neil Gross, Bruce Haughey, Doru Paul, Cristina Rodriguez, David Sher, Hilda E. Stambuk, John Waldron, Matt Witek, and James Caudell: Diagnosis and Management of Squamous Cell Carcinoma of Unknown Primary in the Head and Neck: ASCO Guideline Journal of Clinical Oncology 2020 38:22, 2570-2596

[16] Handy JR, Bremner RM: The most extensive data come from small series of patients with oligometastatic disease in the lungs, in whom disease in the primary site and regional lymph nodes has been completely controlled (Expert Consensus Document on Pulmonary Metastasectomy. Ann Thorac Surg. 2019;107(2):631. Epub 2018 Nov 23.

[17] Harrington KJ, Burtness B: Pembrolizumab With or Without Chemotherapy in Recurrent or Metastatic Head and Neck Squamous Cell Carcinoma: Updated Results of the Phase III KEYNOTE-048 Study. J Clin Oncol. 2023;41(4):790. Epub 2022 Oct 11.)

[18] Vermorken JB, Mesia R: Platinum-based chemotherapy plus cetuximab in head and neck cancer. N Engl J Med. 2008;359(11):1116.)

[19] Emrullah Yilmaz: Immunotherapy and Biomarker Testing in Recurrent and Metastatic Head and Neck Cancers: ASCO Guideline 2022, DOI https:doi.org/10.1200/JCO.22.02328,

[20] Harrington KJ, Ferris RL: Nivolumab versus standard, single-agent therapy of investigator's choice in recurrent or metastatic squamous cell carcinoma of the head and neck (CheckMate 141): health-related quality-of-life results from a randomised, phase 3 trial. Lancet Oncol. 2017;18(8):1104. Epub 2017 Jun 23.

[21] Cabezas-Camarero S: Safety and Efficacy of Cetuximab-Based Salvage Chemotherapy After Checkpoint Inhibitors in Head and Neck Cancer. Oncologist. 2021;26(6):e1018. Epub 2021 Apr 8.

[22] Harrington KJ, Pembrolizumab With or Without Chemotherapy in Recurrent or Metastatic Head and Neck Squamous Cell Carcinoma: Updated Results of the Phase III KEYNOTE-048 Study. J Clin Oncol. 2023;41(4):790. Epub 2022 Oct 11.

[23] Biau J, Lapeyre M, Troussier I, Budach W, Giralt J, Grau C, Kazmierska J, Langendijk JA, Ozsahin M, O'Sullivan B, Bourhis J, Grégoire V. Selection of lymph node target volumes for definitive head and neck radiation therapy: a 2019 Update. Radiother Oncol 2019;134:1-9.

[24] Biau J, Lapeyre M, Troussier I, Budach W, Giralt J, Grau C, Kazmierska J, Langendijk JA, Ozsahin M, O'Sullivan B, Bourhis J, Grégoire V. Selection of lymph node target volumes for definitive head and neck radiation therapy: a 2019 Update. Radiother Oncol 2019;134:1-9.

X. FEJLESZTÉS MÓDSZERE

1. Fejlesztőcsoport megalakulása, a fejlesztési folyamat és a feladatok dokumentálásának módja

A fejlesztőcsoport az Egészségügyi Szakmai Kollégium Fül-orr-gégészet Tagozat felkérésére alakult, tagjai a Semmelweis Egyetem, illetve a Pécsi Tudományegyetem Fül-Orr-Gégészeti Klinikáinak fül-orr-gégész szakorvosai, az Országos Onkológiai Intézet fej-nyaksebészei, valamint sugárterápiás szakemberei. A fejlesztési folyamat, illetve annak dokumentálása, valamint a kapcsolattartás elektronikus úton történt.

2. Irodalomkeresés, szelekció

Irodalomkeresés egyrészt a fejlesztők ismeretei alapján (az elérhető legfrissebb szakmai ajánlások, illetve szakkönyvek ab ovo birtoklásával), valamint a PubMed és UpToDate adatbázisok alkalmazásával valósult meg.

3. Felhasznált bizonyítékok erősségének, hiányosságainak leírása (kritikus értékelés, „bizonyíték vagy ajánlás mátrix”), bizonyítékok szintjének meghatározási módja

A leírt bizonyítékok erőssége a nemzetközi szakmai ajánlásokban feltüntetett erősségnek felelnek meg.

4. Ajánlások kialakításának módszere

Az aktuálisan elérhető nemzetközi szakmai ajánlásokat interpretáltuk.

5. Véleményezés módszere

Az illetékes szakmák bevont szakértői véleményezték az egészségügyi szakmai irányelvet.

6. Független szakértői véleményezés módszere

Nem került bevonásra.

XI. MELLÉKLET

1. Alkalmazást segítő dokumentumok

1.1. Betegtájékoztató, oktatási anyagok

Szájgarati daganatok

betegtájékoztató

Anatómia, előfordulás

A szájgarat (latinul: oropharynx) a garat középső része, amely közvetlenül a szájüreg mögött, annak folytatásaként helyezkedik el, az orrgarat alatt, az algarat és gége felett.

Részei a nyelv hátsó harmadát képező úgynevezett nyelvgyök, vagy nyelvgyöki mandula, a szájpad mandula (közismert, de kissé pontatlan elnevezéssel garatmandula), a garatívek, a nyelvcsap, a lágyszájpad, a gégefedő előtti két árkocskának nevezett bemélyedés, valamint a hátsó garatfal középső harmada. A területre jellemző a nyálkahártyaborításban elhelyezkedő számos kis nyálmirigy jelenléte, valamint az egész régiót behálózó nyirokszövet, amelynek két legjelentősebb tagja a szájpad-, és nyelvgyöki mandula.

A fej-nyaki daganatok egyik kiemelt képviselője a szájgarati laphámrák, amely külön említést érdemel a kialakulását, előfordulását, valamint terápiát érintő sajátosságai miatt.

Bár a régió anatómiája, és a többi szerv közelsége miatt a daganatok előfordulásának jelentés-alapú statisztikája (például szájüregről a szájgaratra terjedő daganat, egyszerre több régiót érintő nagy kiterjedésű daganat) miatt a pontos előfordulás nehezen állapítható meg, a WHO adatai alapján évente körülbelül 100.000 új esetet diagnosztizálnak világszerte ebből a betegségtípusból. Magyarországon szintén nehéz pontosan meghatározni ezt a számot a fent leírt problémák miatt, de éves szinten ez a szám 1000-2000 közé tehető.

Ami kiemeli ezt a daganattípust a többi fej-nyaki rák közül, az az éves előfordulás változásának tendenciája. **Míg számos daganat előfordulása (világszinten) csökkenő tendenciát mutat (pl. tüdőrák, vastagbél daganatok), addig a szájgarati daganatok előfordulása növekszik.**

Kialakulását (illetve tumorbiológiáját) tekintve 2 típusa ismert a betegségnek:

- az egyiket a „klasszikus” fej-nyak rákok közé soroljuk, létrejöttében elsősorban a dohányzás és/vagy alkoholfogyasztás játszik szerepet.
- A másik típusa - amely elsősorban a mandulákat (nyelvgyök és szájpad mandula) érinti – az úgynevezett *humán papillomavírus* okozta daganat (HPV-asszociált rák).

A fej-nyaki daganatokhoz hasonlóan a daganat terjedése helyileg a környező szövetekre terjedő (invazív), valamint gyakran képez regionális (nyaki) nyirokcsomó-áttétet, amelyeket nyaki duzzanat formájában észlelhetünk. Tumortípustól, mérettől, elhelyezkedéstől függően a távoli (szervi, példáukól tüdő, csont, máj) áttét kockázata 5-15% közötti.

A nem HPV-okozta szájgarati daganat

Tumorbiológiáját tekintve hasonló a többi, „klasszikus” fej-nyak rákhoz, kialakulása az esetek döntő többségében:

- az alkoholfogyasztással és/vagy
- a dohányzással hozható összefüggésbe.

Jellemzőjük, hogy az éveken-évtizedeken át tartó káros behatás (az említett hajlamosító tényezők) eredményeként a daganat több lépcsőben alakul ki, a már kialakult daganat számos mutációt/genetikai eltérést tartalmaz.

A tényleges daganat megjelenése előtt sok esetben már úgynevezett **daganatmegelőző állapot** látható a nyálkahártyán, amelyet fehéres-vöröses foltként észlelhetünk (ezeket nevezik orvosi nyelven leukoplákiának/eritroplákiának).

Az ilyen elváltozások minden esetben mintavételt tesznek szükségessé, mert csak úgy lehet megállapítani, hogy pontosan mivel állunk szemben – daganatmegelőző állapottal, vagy már kialakult, invazív daganattal.

Amennyiben ezekből biopszia történik, úgy a patológus szakorvosok a mikroszkóp alatt úgynevezett diszpláziának (rendellenes fejlődés), vagy „in situ karcinómának” (ez azt jelenti, hogy csak azokat a sejteket érinti a rák, ahonnan elindul, nem terjedt tovább) megfelelő állapotot láthatnak – ha még daganatmegelőző állapotról van szó.

A HPV-asszociált daganat

Az elmúlt 2-3 évtizedben vált világossá, hogy a fej-nyaki daganatok egy része nem mutat összefüggést a dohányzással/alkoholfogyasztással. Intenzív kutatások eredményeként tudtuk meg, hogy ezen betegségcsoport kialakulásáért a *humán papillomavírus* bizonyos típusai (elsősorban a HPV 16) tehetők felelőssé, a lokalizációt illetően pedig ismertté vált, hogy a szájgarat, azon belül is a mandulák daganatainak kialakulásában játszik szerepet a vírus.

Ez az elváltozás a „klasszikus” fej-nyaki daganatokhoz képest egy fiatalabb korosztályt érint, leggyakoribb a 4.-6. évtizedben, és a férfi-nő arány magasabb, mint a dohányzás/alkoholfogyasztás okozta daganatoknál.

Kockázai tényező: HPV, azaz a humán papillomavírus

- Az is leleplezésre került, hogy ezen betegség kialakulására leginkább a magasabb szexuális partnerszám,
- azon belül is orális szexuális partnerszám hajlamosít.

Míg a nem HPV-asszociált daganatokra jellemző a „daganatmegelőző” elváltozás jelenléte, addig a vírus által indukált daganatoknál ilyen nincs, amennyiben a vírus okozta daganatsejt mutatható ki a mandulák területén, az invazívnak (a környezetébe is behatoló) tekintendő kezdettől fogva.

A daganat kialakulására hajlamosít a szájüregben kialakult, elhúzódó *humán papillomavírus* fertőzés, amely az esetek egy részében spontán megszűnik, ritkább esetben hosszú évekre megmarad, jelen ismereteink szerint ezekben az esetekben alakul ki a későbbiekben a szájgaratban daganat. Míg a fertőzés a szájüreget érinti, addig a daganat kialakulásához szükséges immunológiai/mikrokörnyezeti faktorok a mandulák szöveteiben adottak, ez magyarázza, hogy a vírus indukálta daganat nem a szájüregben, hanem a szájgaratban alakul ki.

Fontos megjegyezni, hogy mára bizonyított, hogy a HPV-vakcináció alkalmazása jelentős mértékben csökkenti a szájüregi HPV-fertőzés előfordulását, így valószínűsíthetően a későbbi szájgarati daganat kialakulásának esélyét is. Éppen ezért kiemelt jelentőségű, hogy ne csak a lányok részesüljenek HPV-oltásban, hanem a fiúk is, hiszen ezen betegségtípus elsősorban őket érinti.

Kedvező tény, hogy a HPV-asszociált daganatos betegek túlélési mutatói kedvezőbbek a klasszikus fej-nyak rákos betegekhez képest, a daganat jobban reagál mind sugár-, mind kemoterápiára, immunterápiára, de műtéti kezelés mellett is kedvezőbb kimenetel várható.

Tünetek

A betegség tünetei között szerepelnek:

- Nehezített nyelés
- Elhúzódó torokfájdalom
- Nyaki duzzanat (gyakran első tünetként észlelhető)
- Vérzés/vérköpés
- Bűzös lehelet
- Fogyás, gyengeség
- Fülfájdalom
- Szájnyitási nehezítettség/szájzár
- Légzési nehezítettség/fulladás

Amennyiben a fenti panaszok jelentkeznek, kiváltképp, ha a panaszok 3 hétnél tovább tartanak, mindenképpen javasolt fül-orr-gégészeti vizsgálat.

Kivizsgálás

A fül-orr-gégészeti rendelőben **fizikális vizsgálat során átnézésre kerül a szájüreg/szájgarat, gége, algarat, illetve a nyakat áttapintja a vizsgáló orvos**. Szerencsésebb, ha a vizsgálat endoszkóppal történik, így lehetőség nyílik a kép/videó rögzítésére.

Amennyiben daganatra gyanús elváltozás igazolódik, úgy az orvosa **mintavétel**t fog javasolni, amely történhet helyi érzéstelenítésben, valamint altatásos vizsgálat keretében is. Ha a fizikális/endoszkópos vizsgálattal nem lehet kielégítően áttekinteni a fej-nyaki régiót, úgy **altatásban úgynevezett direktoszkópiás/laringomikroszkópiás vizsgálat**ot (a gége mikroszkópos viszgálata) javasolhat a kezelőorvos. A mintavételt megelőzően szükség lehet a vérhígító kezelés (ha ilyen indokolt más betegség, például korábbi szívizom infarktus, szívritmuszavar stb. miatt) leállítására vagy módosítására.

Ha a vizsgálat során nyaki duzzanat észlelhető, abból úgynevezett **ultrahang-vezérelt vékonytű-aspirációs citológiai vizsgálat** javasolható, amelynek során egy – a vérvételnél alkalmazotthoz hasonló nagyságú – tűvel vesznek mintát (sejteket) az elváltozásból, amelyet egy speciálisan erre képzett patológus, egy citológus vizsgál meg mikroszkóp alatt, és dönti el, hogy az elváltozás nagy valószínűséggel daganatos (áttéti) folyamat-e vagy sem.

A kivizsgálás részét képezi a fej-nyak régióról készített **CT és/vagy MRI vizsgálat**, amelyet – kevés kivételtől eltekintve – kontrasztanyag alkalmazásával végeznek el a radiológus orvosok. Ezzel a vizsgálattal megállapítható az elsődleges (primer) daganat mérete, kiterjedése, környező szervekre való terjedése, illetve segítséget nyújt a műtéti eltávolíthatóság megállapításában. Szintén információval szolgál a nyaki áttétek jelenlétének megállapításában, azok számának, elhelyezkedésének, méretének meghatározásában.

Szükséges továbbá a távoli áttét, illetve esetleges második primer daganat (például elsődleges tüdőrák – amely nem ritka dohányzó embereknél) kizárása, erre **PET-CT, mellkas-has CT, ritkábban röntgen és ultrahang használatos**.

Kezelés

A már kialakult daganat terápiája 2 úton indul el: egyrészt fontos a tünetek rendezése: a betegség okozta fájdalom csillapítása, a daganat által okozott nyelési nehezítettség mellett a táplálás megoldása, valamint a már kialakult, vagy fenyegető fulladásveszély felismerése, kezelése.

A daganat gyógyító célzatú terápiája több tényezőtől függ:

- a betegség stádiuma,
- a betegség elhelyezkedése,
- a beteg társbetegségei,
- a beteg preferenciái,
- (kezelő)intézményi tapasztalat,
- aktuális terápiás szakmai ajánlások.

A megfelelő kezelés kiválasztása a beteggel egyetértésben egy úgynevezett többszakmás onko-team megbeszélésen kerül meghatározásra. Egy ilyen onko-teamnek tagjai a fej-nyak régió sebészi terápiájával foglalkozó szakmák képviselői (fül-orr-gégész, szájsebész, plasztikai sebész), a nem sebészi szakmák szakemberei: sugárterápiás szakorvos, klinikai onkológus, valamint a diagnosztikus területek képviselői: patológus, radiológus, nukleáris medicina szakorvos. A terápiás csapat fontos részei továbbá a pszichológusok és dietetikus szakemberek, valamint fogorvosok.

Korai stádiumban (kisméretű primer daganat, nyaki nyirokcsomó áttét és távoli áttét nélkül) sebészi kezelés vagy sugárterápia a választandó eljárás. Az, hogy a két lehetőség közül melyiket fogják választani, a fent leírtak függvénye. Amennyiben sebészi terápia történik - bár ebben a stádiumban nincs kimutatható nyaki áttét -, az elérhető kutatási eredmények és szakmai ajánlások alapján általában javasolt az elsődleges daganat sebészi eltávolítása mellett a nyaki nyirokcsomók eltávolítása (az elsődleges daganat elhelyezkedésének függvényében egyik, vagy mindkét oldalon) egy úgynevezett elektív nyaki disszekció (olyan esetben is kiveszik a nyirokcsomókat, amikor még nincs kimutatható áttét benne) során. Ebben az esetben csak azon nyirokcsomó-régiók eltávolítása történik a nyakon, amelyek a „legnagyobb veszélyben” vannak az áttétképzés szempontjából

(összehasonlítva egy terápiás nyaki disszekcióval, amely több – akár minden- régiót érint a nyakon, az elektív műtét szövődmény és mellékhatás-rátája alacsonyabb). Az onko-team egyes esetekben javasolhat a nyaki disszekció helyett szentinel (őrszem) nyirokcsomó-eltávolítást (elsődleges szűrők a sentinel nyirokcsomók-ebben az esetben nem több nyirokcsomó eltávolítása történik, hanem az őrszem nyirokcsomóé, és ezt vizsgálják meg a patológusok), sugárkezelést vagy szoros megfigyelést, követést.

Ebben a stádiumban a gyógyulási esélyek (5 éves túlélésben kifejezve) 80-90% körüliek, függetlenül attól, hogy sugárkezelés vagy műtéti terápia történt.

Helyileg/regionálisan előrehaladott stádiumban (nagyobb kiterjedésű elsődleges daganat és/vagy nyaki nyirokcsomó áttét jelenléte esetén) általában kombinált kezelés javasolható.

Amennyiben nem sebészi kezelést javasol az onko-team, az leggyakrabban kemoterápiával, ritkábban biológiai terápiával kiegészített sugárkezelést jelent (időnként a beteg társbetegségei nem teszik lehetővé a kemoterápia/biológiai terápia alkalmazását, ekkor csak sugárkezelés történik), amelynek hossza általában 33-36 alkalom (hétköznap). Kemoterápiás kezelés nem minden nap zajlik, a sugárterápiás szakorvos/klinikai onkológus által meghatározottan 3 hetente vagy hetente 1 alkalommal.

Mind a korai stádiumban, mind az előrehaladott stádiumban, ha sugárkezelés zajlott, azt követően (ideális esetben) 8-12 hét elteltével egy kontroll képalkotó vizsgálat történik (CT, MRI és/vagy PET-CT) a terápiás eredményt megítélendő. Kedvező esetben nem mutatható már ki daganat, és nincs további aktív teendő, azonban a rendszeres kontrollvizsgálaton való megjelenés kiemelt jelentőségű. Ha a kezelést követően daganat maradt vissza (vagy erre alapos gyanú van), fontos meghatározni a betegség kiterjedését, műtéti eltávolíthatóságát. Ha a betegség eltávolítható (reszekábilis), és nincs a műtét ellenjavallatát képező súlyos társbetegség, akkor műtéti eltávolítás javasolható (ezt nevezzük úgynevezett salvage műtétnek).

Amennyiben az onko-team elsődlegesen nem sugárterápiát javasol, hanem műtéti kezelést, az majdnem mindig nyaki disszekcióval együtt zajlik. Ebben a stádiumban az elsődleges daganat gyakran nem szájon keresztül kerül eltávolításra, hanem kívülről a nyak felől, vagy az állkapocs hasításával. Kiterjedt daganatok esetén szükség lehet szövetpótlásra, erre a célra a mellkasról, hátról, alkarról vagy combról történik bőr, bőr-izom lebeny vétele.

Ahhoz, hogy a műtét során a fej-nyaksebészek megfelelően hozzáférjenek a műtéti területhez, illetve a műtét utáni lágyrész duzzanat/ödéma ne okozzon fulladásos panaszt, gyakran átmeneti vagy tartós légcsőmetszésre, tracheosztóma kialakításra van szükség, amely ideális esetben a kezelést követően megszüntethető.

Ebben a stádiumban, ha elsődlegesen műtét történt, a kezelést sugárterápiának kell követnie a megfelelő onkológiai biztonság eléréséhez. Bizonyos szövettani paraméterek függvényében a sugárkezelés a fentiekhez hasonlóan kemoterápiával került kiegészítésre.

A régió anatómiájából kifolyólag akár sugár-, akár műtéti kezelés történik, az nagyon gyakran befolyásolja a nyelés-, légzés-, és beszédfunkciót. A kielégítő eredmény elérésben nagy szerepe van a foniáter, logopédus, illetve nyelésterapeuta kollégáknak.

Távoli áttétes stádium

Ha a képalkotó vizsgálatok áttétet mutatnak ki egy távoli szervben, vagy olyan helyileg kiújuló daganat észlelhető, amely nem operálható, nem alkalmas sugárterápiára, abban az esetben infúziós gyógyszeres kezelés alkalmazható. Ebben a stádiumban az elvárható reális cél a betegség növekedésének lassítása/megállítása. Amennyiben a beteg általános állapota lehetővé teszi, a kezelés részét képezhetik kemoterápiás szerek, célzott (biológiai) terápiás szerek, ill. úgynevezett immunterápiás gyógyszerek.

Milyen mellékhatásokra számíthatunk a kezelés során?

A szájgarat fontos szerepet tölt be a nyelésben, beszédben és a megfelelő légzésfunkcióban is, ebből kifolyólag mind a daganat jelenléte, mind bármilyen beavatkozás ebben a régióban ezeket a funkciókat érintheti.

- A nyelésfunkció romlása esetén, amennyiben az fogyáshoz vezet - szükség lehet a táplálás megoldásához szondatáplálásra: átmenetileg alkalmazhatunk orrszondát (nazogasztrikus szonda), amely egy, az orron keresztül, a garaton-nyelőcsövön át a gyomorba juttatott végű vékony cső, lehetőséget nyújt a „problémás" szakasz (garat) áthidalására. Az orrszonda maximum néhány hétig tartható bent, amennyiben hosszabb távon szükséges a szondatáplálás, úgy gyomorszonda beültetést fog javasolni a kezelőorvos. Ez történhet egy gyomortükrözés keretében (PEG – perkután endoszkópos gasztrosztóma), illetve történhet altatásos műtét során is (sebészi gasztrosztóma);
- A daganat jelenléte okozta légúti szűkület, esetleg a műtét vagy sugárterápia okozta duzzanat/ödéma miatt kialakulhat fulladásos panasz. Fontos ennek az idejében történő felismerése (általában belégzéskor jelentkező hangos légzés, úgynevezett inspirációs stridor kíséretében jelentkezik), lehetőség szerint megelőzése. Előfordulhat, hogy a daganat önmagában még nem okoz olyan fokú szűkületet, hogy fulladásos panasz jelentkezzen, de a terápia – általában átmenetileg – tovább szűkítheti a légutat. A fenti esetekben a kezelőorvos légcsőmetszést (tracheotómiát/tracheosztómiát) fog javasolni, erről külön fejezetben írunk.
- Fej-nyaki területet érintő sugárkezelést követően gyakori mellékhatás a szájszárazság. Ez jelentős életminőség romlást eredményez, mint szubjektív tünet, valamint a fogazatra is káros hatással van. Ezért fontosnak tartjuk tájékoztatni a pácienseket a xerostomia potenciális kialakulásáról, valamint fokozott szájhigiénia betartásáról a fogszuvasodás és fogágybetegség megelőzése miatt. A sugárkezelést követően emelkedett rizikója lehet fogeltávolítás, vagy szájsebészeti beavatkozások esetén az állcsontokat érintő úgynevezett osteo-radio nekrózisnak, ezért fontos, hogy a sugárkezelés alatt vagy ezt követően (a későbbiekben bármikor) ilyen fogászati beavatkozások esetén a páciens tájékoztassa kezelőorvosát erről.

Mi a teendő gyógyulást követően?

A kezelést követően kezelőorvos megvizsgálja, illetve ismételt/kontroll képalkotó vizsgálatokat fog kérni, hogy megállapíthassa a terápia sikerességét. Amennyiben a kezelések eredményesek voltak, és daganatos betegség nem maradt vissza, rendkívül fontos a kontroll vizsgálatokra való jelentkezés. Ismert, hogy a fej-nyaki daganatok kiújulási aránya 5 éven belül 30-60% körüli, ugyanakkor a kiújult betegség idejekorán történő felismerése lehetőséget teremt a sikeres kezelésre. A terápiát követő első évben havonta-háromhavonta fogja kezelőorvosa visszahívni kontroll vizsgálatokra, majd ezen vizsgálatok sűrűsége ritkul az idő előrehaladtával. Fontos megemlíteni, hogy nem szükséges gyakran képalkotó vizsgálatokat végezni (a terápiát követő státuszrögzítő vizsgálaton túl), a betegség kiújulása az esetek döntő többségében a tünetek megjelenésével, illetve fizikális vizsgálattal felismerhető.

A szájgarati daganatokat, valamint a HPV-asszociált szájgarati, ill. szájüregi elváltozásokat illetően betegtájékoztató dokumentumok, videók a www.fejnyakibetegut.hu, illetve a www.fejnyakidaganatok.hu felületen elérhetők.

1.2.Tevékenységsorozat elvégzésekor használt ellenőrző kérdőívek, adatlapok

Nem készült.

1.3. Táblázatok

1. táblázat: Az ECOG teljesítmény státusz 5 fokozata [7]

0 = normál állapot, teljes, korlátozás nélküli aktivitás **1** = tünetek jelentkeznek, a megerőltető fizikai tevékenységekben korlátozott, de ülő jellegű munkákat vagy az otthoni feladatokat képes ellátni, **2** = mozgásképes, s önellátásra képes, de munkára nem; az idő több mint 50 százalékában aktív, éber **3** = önellátásában is korlátozott, az idő kevesebb, mint 50 százalékában aktív **4** = teljesen magatehetetlen, önellátásra nem képes, ágyhoz kötött **5** = halál

2. táblázat: Műtéti kezelésre nem alkalmas R/M szájgarati rákok kezelése [6]

6 hónapon belül platina alapú kezelés nem történt, PD-L1 pozitív daganat	**6 hónapon belül platina alapú kezelés nem történt, PD-L1 státusz nem ismert**	**6 hónapon belül platina alapú kezelés nem történt, PD-L1 negatív**	**6 hónapon belül platina alapú kezelés történt, immunterápia nem történt**	**6 hónapon belül platina alapú kezelés történt, immunterápia történt**
Standard: • Pembrolizumab monoterápia • Pembrolizumab + Platina/5-FU Alternatíva: • Cetuximab+Platina+ 5-FU, ha immunterápia kontraindikált és alkalmas platina tartalmú kezelésre • Methotrexate, Taxán, Cetuximab monoterápia, illetve BSC, ha immunterápia kontraindikált és platina alapú terápiára nem alkalmas.	Standard: • Pembrolizumab + Platina/5FU Alternatíva: • Cetuximab+Platina+ 5-FU, ha immunterápia kontraindikált és alkalmas platina tartalmú kezelésre • Methotrexate, Taxán, Cetuximab monoterápia, illetve BSC, ha immunterápia kontraindikált és platina alapú terápiára nem alkalmas.	Standard: • Cetuximab+Platina +5-FU Alternatíva: • Pembrolizumab + Platina/5-FU • Taxán+Platina+5-FU • Methotrexate, Taxán, Cetuximab monoterápia, illetve BSC, ha immunterápia kontraindikált és platina alapú terápiára nem alkalmas.	Standard: • Nivolumab • Pembrolizumab Alternatíva: • Methotrexate, Taxán, Cetuximab monoterápia, illetve BSC, ha immunterápia kontraindikált és platina alapú terápiára nem alkalmas.	Opció: • Methotrexate, Taxán, Cetuximab monoterápia, illetve BSC.

3. táblázat: Hopkins kritériumok [13]

Pontszám	^{18}F-FDG felvételi mintázat	Terápiás válasz
1	a primer tumor és az áttét(ek) ^{18}F-FDG felvétele kevesebb, mint a vena jugularis interna (VJI) felvétele	komplett metabolikus remisszió
2	fokális ^{18}F-FDG felvétel a primer tumor és az áttét(ek) területén, amely az IJV-nél kisebb, de a májnál nagyobb	valószínűleg komplett metabolikus remisszió
3	diffúz ^{18}F-FDG felvétel a primer tumor vagy az áttét(ek) területén, amely az IJV-nél és a májnál nagyobb	valószínűleg poszt-irradiációs gyulladás
4	fokális ^{18}F-FDG felvétel a primer tumor vagy az áttét(ek) területén, amely a máj felvételénél nagyobb	valószínűleg reziduális tumor
5	fokális és intenzív ^{18}F-FDG felvétel a primer tumor vagy az áttét(ek) területén	reziduális tumor

4. táblázat: p16-negatív oropharynx daganatok cTNM beosztása [1. – 8. TNM – UICC alapján]

p16-negatív oropharynx daganatok cTNM beosztása	
T	
Tx	Primer tumor nem megítélhető
Tis	Carcinoma in situ
T0	Primer tumor nem mutatható ki
T1	A tumor legnagyobb átmérője ≤ 2cm
T2	A tumor legnagyobb átmérője 2 - 4cm
T3	A tumor legnagyobb átmérője > 4cm, vagy az epiglottis lingualis felszínére terjed
T4a	A tumor a gégére, a külső nyelvizmokra, a m. pterygoideus medialisra, a kemény szájpadra, illetve a mandibulára terjed
T4b	A tumor a m. pterygoideus lateralisra, processus pterygoideusra, a nasopharynxra és/vagy a koponyaalapra, illetve az a. carotisokra terjed
N	
Nx	Nyirokcsomók nem ítélhetők meg
N1	Egy ipszilateralis nyaki nyirokcsomó áttét, legnagyobb átmérője ≤ 3 cm
N2a	Egy ipszilateralis nyaki nyirokcsomó áttét, legnagyobb átmérője 3< de ≤ 6cm
N2b	Több ipszilateralis nyaki nyirokcsomó áttét, legnagyobb átmérője egyiknek sem haladja meg a 6cm-t
N2c	Kétoldali vagy kontralateralis nyaki nyirokcsomó áttétek, legnagyobb átmérője egyiknek sem haladja meg a 6cm-t

N3a	Nyaki nyirokcsomó áttét, legnagyobb átmérője > 6cm
N3b	Bármilyen méretű nyirokcsomó áttét, tokáttörés klinikai jeleivel
M	
M0	Távoli áttét nem mutatható ki
M1	Távoli áttétes betegség
p16-pozitív oropharynx daganatok cTNM beosztása	
T	
T0	Primer tumor nem mutatható ki
T1	a tumor legnagyobb átmérője ≤ 2cm
T2	a tumor legnagyobb átmérője 2 - 4cm
T3	a tumor legnagyobb átmérője > 4cm, vagy az epiglottis lingualis felszínére terjed
T4	a tumor a gégére, a külső nyelvizmokra, a m. pterygoideus medialisra, a kemény szájpadra, illetve a mandibulára, vagy ezeken túl terjed
N	
Nx	Nyirokcsomók nem ítélhetők meg
N0	Nincs kimutatható regionális nyirokcsomó-áttét
N1	Ipszilaterális nyirokcsomó áttét(ek), mind ≤ 6 cm
N2	Ellenoldali vagy kétoldali nyirokcsomó áttét(ek), mind ≤ 6 cm
N3	Nyaki nyirokcsomó áttét, legnagyobb átmérője > 6cm
M	
M0	Távoli áttét nem mutatható ki
M1	Távoli áttétes betegség

Megjegyzések:

- Mx kategória a 7. TNM (2010.) óta nincs
- p16-pozitív daganatok esetében nincs Tis kategória

1.4. Algoritmusok

Az ellátási folyamat algoritmusa

1. ábra: A lokoregionálisan előrehaladott szájgarati rák kezelése [11]

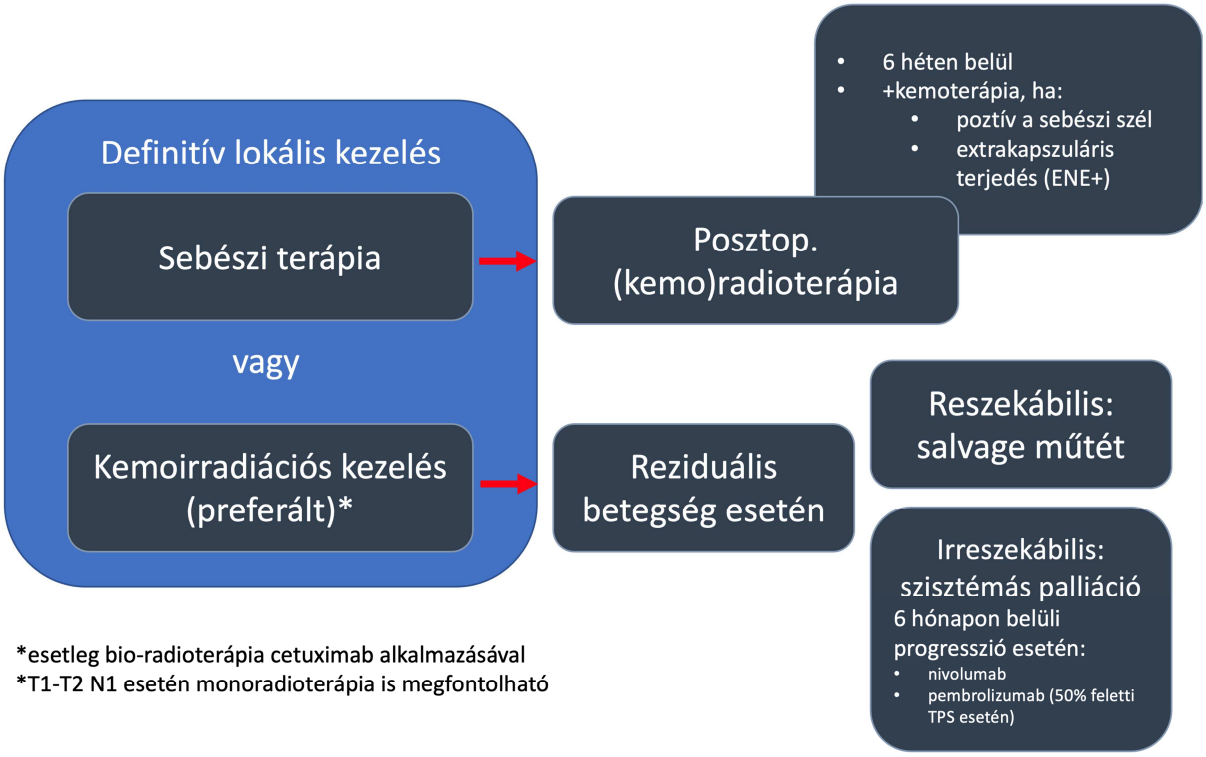

1.5. Egyéb dokumentumok

1. melléklet: Diagnosztika [14]

Diagnosztika

- **Anamnézis** (rizikó faktorok, általános állapot, comorbiditások...).
- Komplett fül-orr-gégészeti, fej-nyaksebészeti **vizsgálat** (endoscopia, tapintás).
- Primer tumorból vett **biopsia**, klinikai szükség szerint altatásban.
- Nyaki metastasisból UH vezérelt **FNAB.**
- **P-16** immunhisztokémia (HPV+ vagy HPV-).
- **CT** (kontrasztos) és / vagy **MRI** (kontrasztos) → pr. tumor ill. nyak.
- **Egyéb** vizsgálatok szükség esetén a klinikai kép alapján.
  - Altatásban történő vizsgálat és biopszia
  - FDG PET-CT
  - Mellkas CT
  - Hasi UH
  - Fogászati státusz felmérés (panoráma rtg.)
  - Tápláltsági állapot felmérés és tápláltsági állapot javításának megkezdése
  - Beszéd/ nyelés terapeuta involválás

2. melléklet: Kezelés utánkövetésének menete [7]

Kezelés utánkövetésének menete

- 4-6 hét → klinikai státusz vizsgálata
  - Ø Ha nincs jó válasz, akkor egyből CT v. MRI v. PET-CT
  - ✓ Ha van jó „response", akkor várni **max.** 12 hétig
- 8-12 hét között staging képalkotás egyike szükséges
  - CT (pr. tu. + nyak)
  - MRI kontrasztos (pr. tu. + nyak)
  - FDG PET-CT

3. melléklet: ND indikálása onkológiai terápia után [9]

ND indikálása onkológiai th. után

- Klinikai vagy strukturális progresszió kezelés után bármikor.
- Nincs válasz (met. nem regrediált) >4-6 héttel a kezelés után
- PET-CT poz., vagy nyaki CT poz. 12 hét után (képalkotó poz.)
- IV , Va szintben levő csomó (brachiális plexusra tervezetten kevesebb sugarat adunk a neuropathia elkerülése miatt + ND oncol. th. után tervezetten)

ND típusa (onkológiai th. után):

- Egyénre szabott

4. melléklet: Oropharynx tumorok kezelése: primer tumor terápia [7]

Oropharynx tumorok kezelése: primér tumor th.

- Primer definitív radioterápia (RT), vagy
- Chemo-radioterápia (CRT), vagy
- Primér műtét
  - Hagyományos műtéti típusok
    - Transoralis úton (pl. TOUSS)
    - Ajak-mandibula átvágás során
    - Transpharyngealisan
  - TLM (Transoral Laser Surgery)
  - TORS (Transoral Robotic Surgery)

± Rekonstrukciós műtéti beavatkozások / rehabiltitációk

5. melléklet: Oropharynx tumor nyaki metasztázisainak kezelése, amennyiben a primer tumor ellátása műtéti úton történik [7]

Oropharynx tumor nyaki metastasisainak kezelése, amennyiben a primer tumor ellátása műtéti úton történik.

- N0 → sel.ND II-IV. (unilat. v. bilat.)
- N1 → sel.ND II-IV. (unilat. v. bilat.)
- N2 → módosított radicalis (unilat. v. bilat.)
- N3 → módosított radicalis (unilat. v. bilat.)

+

Nyaki blokk szövettana:
- Ny.cs. tokáttörés
- Reszekció NEM az épben
- Egyéb rizikó tényezők

→

Kiegészítő kezelési opciók:
- Radioterápia (RT)
- Chemoth. + RT
- Re-reszekció (ha klinikailag lehet!)

6. melléklet: Elektív régiók sugárkezelése N státusz alapján (p16 státusztól függetlenül) [23]:

N0-N1: **ipsilat. nyak**: (Ib - szájüregbe való terjedésnél),II,III,IV+VIIa (retropharyngealis tér - hátsó garatfali tumornál)
contralat. nyak: II, III, IV,+VIIa (hátsó garatfali tumoroknál)

N2a-b: **ipsilat. nyak**: Ib (II-es elülső része érintett), II, III, IV, V,+VIIa,+VIIb (retrostyloid tér - terime a II-es régió fölső részén)
contralat. nyak: II, III, IV,+VIIa (hátsó garatfali tumoroknál)

N2c: **ipsilat. nyak:**az előző N státusz szerint
contralat. nyak: az előző N státusz szerint

N3: **ipsilat. nyak**:Ib, II, III, IV, V,+VIIa,+VIIb
contralat. nyak: II, III, IV,+VIIa (hátsó garatfali tumoroknál)

T1-2N0-2a tonsilla tumornál egyoldali RT lehetséges